

fibrocytes, fibrous and elastic fibers. The model of hermetic limiting the upper and lower floors of the abdominal cavity by means of bio-welding was proposed in the study. Delimited peritoneum floor which was actively used for dialysis provided sufficient and adequate level of detoxification and was not statistically different from the control group. Early postoperative histological data did not determine the difference in the comparison groups; however, the issue on «peritoneum ageing» rate in group with a smaller dialysis area requires the further study.

Key words: omentoperitoneopexy, peritoneal dialysis, peritoneum, peritoneal sclerosis.

Рецензент – проф. Дудченко М. О.
Стаття надійшла 13.03.2019 року

DOI 10.29254/2077-4214-2019-1-2-149-254-258

УДК 616.314-07+616.314-085+616-007.23+616.716+618.173

Солоджук Ю. І., Рожко М. М., Денисенко О. Г., Ярмошук І. Р.

ВИКОРИСТАННЯ ОСТЕОПЛАСТИЧНОГО МАТЕРІАЛУ ТВАРИННОГО ПОХОДЖЕННЯ ПРИ АТРОФІЇ КОМІРКОВОГО ВІДРОСТКА ВЕРХНЬОЇ ЩЕЛЕПИ ТА ЧАСТИНИ НИЖНЬОЇ ЩЕЛЕПИ В ПОЄДНАННІ З ОСЕЇН-ГІДРОКСИПАТИТНИМ КОМПЛЕКСОМ

ДВНЗ «Івано-Франківський національний медичний університет» (м. Івано-Франківськ)

solodzhukyurii@gmail.com

Зв'язок публікації з плановими науково-дослідними роботами. Робота є фрагментом НДР «Комплексна оцінка та оптимізація методів прогнозування, діагностики та лікування стоматологічних захворювань у населення різних вікових груп», № державної реєстрації 0114U001788.

Вступ. Важливою складовою для забезпечення успішного ортопедичного лікування хворих є наявність достатньої висоти та ширини кісткової тканини коміркового відростка верхньої щелепи та частини нижньої щелепи [1,2]. Дуже часто у хворих після втрати зубів спостерігається втрата кісткової тканини, що з часом прогресує та може призводити до виникнення складних анатомічних умов для проведення стоматологічного лікування. Атрофія коміркового відростка верхньої щелепи та частини нижньої щелепи є природним процесом, що виникає внаслідок втрати зубів, та в результаті відсутності навантаження [3] (рис. 1).

Найчастіше протягом кількох тижнів після видалення зубів спостерігається втрата кісткової тканини. Згусток крові, який утворюється в комірці після видалення зуба, достатньо часто заповнює її неповністю [4,5]. Процес загоєння рани після видалення зуба в нормі протікає безболісно, зазвичай на третій день після видалення проявляється перші ознаки появи епітелію в комірці та починається формування грануляційної тканини. В наступні 7-8 днів основна частина кров'яного згустку заміщується грануляціями, одночасно з цим процесом відбувається утворення нового шару епітелію. Сам згусток зберігається в цей час тільки всередині комірки.

В період з 14 по 18 день відбувається повна епітелізація, тобто заповнення дефекту слизової оболонки всієї поверхні рани. У цей час комірка заповнена грануляційною тканиною. Через місяць кісткова тканина частково заповнює комірку, в напрямку від бокових поверхонь до центру [6,7].

Коли кісткова тканина є сформованою, краї комірки і коміркова кісткова тканина резорбується [8], внаслідок чого комірковий відросток на місці видаленого зуба стає нижчим і тоншим (рис. 2). Відомі ефективні хірургічні методики для проведення реконструктивних операцій на щелепах із використанням остеопластичних матеріалів різного походження.

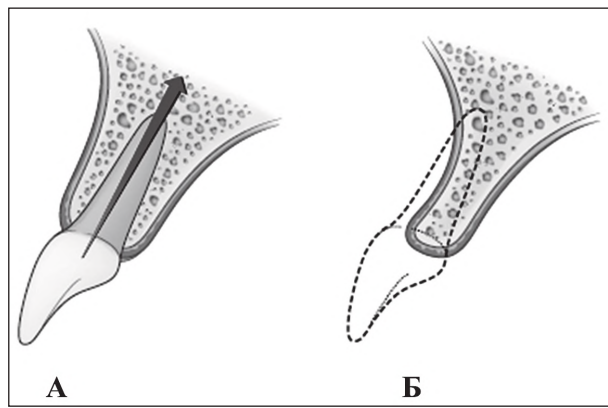


Рис. 1. А. Наявність жувального навантаження. Б. Відсутність жувального навантаження та втрата кісткової тканини. (Мал. з підручника «Implant treatment planning for the edentulous patient», E. Bedrossian., 2011).

Важливою складовою перед проведенням таких операцій є детальне обстеження загального стану хворого та місця проведення оперативного втручання [9].

Успіх чи невдача стоматологічного лікування багато в чому залежить від висоти та ширини кісткової тканини. Дефіцит ширини може спричинити складність проведення дентальної імплантації, що призводить до неможливості її проведення без додаткових хірургічних заходів. Ще до недавнього часу таким хворим проводилось ортопедичне лікування неодноразово та

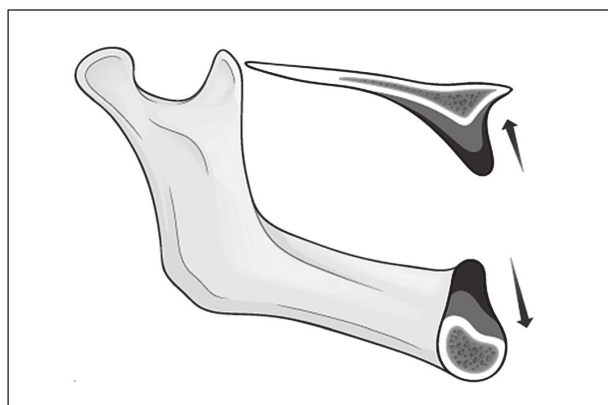


Рис. 2. Атрофічні зміни коміркового відростка верхньої щелепи та частини нижньої щелепи внаслідок відсутності оклюзійного навантаження (Мал. з підручника «Implant treatment planning for the edentulous patient», E. Bedrossian., 2011).

інколи безуспішно [10,11]. Проте, в даний час, в таких випадках проводиться реконструкція атрофованого коміркового відростка верхньої щелепи чи частини нижньої щелепи [12].

Мета дослідження: оцінити стан коміркового відростка верхньої щелепи та коміркової частини нижньої щелепи за клінічними та рентгенологічними даними у жінок постменопаузального періоду до та після хірургічного лікування з використанням остеопластичного матеріалу тваринного походження та осейн-гідроксиапатитного комплексу.

Об'єкт і методи дослідження. Нами було проведено обстеження 57 хворих, із атрофією коміркового відростка верхньої щелепи та коміркової частини нижньої щелепи, групи досліджень складала жінки віком 50-60 років. З них атрофія коміркового відростка верхньої щелепи спостерігалась у 26 хворих (45,61%) та частини нижньої щелепи у 31 хворих (53,39%). Клінічні методи обстеження включали:

- опитування хворих (враховували скарги хворих, тривалість захворювання, наявність та характер хронічних соматичних захворювань, раніше проведеного лікування, хірургічного втручання та його результати);
- огляд ротової порожнини, стану наявних зубів і пальпацію слизової оболонки, язика, колір ясен.

Для обстеження стану кісткової тканини щелеп використовували рентгенологічні методи: ортопантомографію та конусно-променеву комп'ютерну томографію. Зокрема під час рентгенологічного обстеження проводили оцінку стану наявних зубів, стану кісткової тканини, її висоту та ширину в ділянці коміркового відростка верхньої щелепи та частини нижньої щелепи, наявність чи відсутність кісткових дефектів.

Було проведено 57 хірургічних втручань з приводу атрофії коміркового відростка верхньої щелепи та частини нижньої щелепи. Попередньо перед хірургічним втручанням хворі були поділені на 3 групи: I група – 19 хворих із атрофією коміркового відростка верхньої щелепи та частини нижньої щелепи з остеопенією, зі зниженою щільністю кісткової тканини яким проводилось хірургічне лікування атрофії кісткової тканини розробленим нами способом; II група – 19 хворих із атрофією коміркового відростка верхньої щелепи та частини нижньої щелепи з остеопенією, зі зниженою щільністю кісткової тканини яким проводилось хірургічне лікування атрофії кісткової тканини щелеп із використанням остеопластичного матеріалу тваринного походження; III група – 19 хворих із атрофією коміркового відростка верхньої щелепи та частини нижньої щелепи із показниками щільності кісткової тканини в межах норми, яким проводилось хірургічне лікування атрофії кісткової тканини щелеп із використанням остеопластичного матеріалу тваринного походження.

В результаті дослідження нами було запропоновано використання остеопластичного матеріалу тваринного походження «CeraBone» та колагенової мембрани «Jason» в поєднанні з осейн-гідроксиапатитним комплексом «Остеогенон». Попередньо, перед тим як провести хірургічне втручання, проводилось клінічні та додаткові методи обстеження стану наявних зубів, твердих та м'яких тканин ротової порожнини, при потребі проводилось додаткове стоматологічне лікування. За 30 днів перед оперативним втручанням здійснювали додаткову стимуляцію кісткового утво-

рення, для чого призначали «Остеогенон» по 830 мг 2 рази на добу упродовж 30 днів.

Запропонована нами хірургічна методика полягала у проведенні вертикальних розрізів з вестибулярної сторони відступаючи від ділянки відсутнього зуба (зубів) на один зуб в медіальну та дистальну сторони, з'єднанні вертикальних розрізів між собою горизонтальним розрізом по гребені коміркового відростка верхньої щелепи чи частини нижньої щелепи, відсепаруванні слизово-окістного клаптя, провокування кровотечі проведенням декортикації, заповненні порожнини остеопластичним кістковим матеріалом «CeraBone», після чого встановлювали резорбуючу колагенову мембрану «Jason», здійснювали мобілізацію слизово-окістного клаптя шляхом проведення горизонтальної періостотомії, співставляли краї рани і рани і фіксували почергово горизонтальними матрацними та класичними вузловими швами. Хворим в післяопераційному періоді призначали антибіотикотерапію, протизапальну терапію та знеболюючу терапію. Повторні клінічні дослідження проводили через 1, 6, 12 місяців. Рентгенологічне дослідження проводили через 12 місяців.

Результати дослідження та їх обговорення. При проведенні післяопераційних оглядів було виявлено, що перебіг післяопераційного періоду клінічними та рентгенологічними даними дещо відрізнявся. Проте, у результаті проведеного лікування, позитивний клінічний ефект був досягнутий у всіх хворих із атрофією щелеп. Найбільш ефективним було хірургічне лікування у хворих I групи, яке проводилось за розробленим нами способом із використанням остеопластичного матеріалу тваринного походження та осейн-гідроксиапатитного комплексу. На 6-7 день у даних хворих не спостерігались ознаки запалення. Колатеральний набряк м'яких тканин зникав на п'яту добу. Післяопераційна рана загоювалась первинним натягом. Болючість при пальпації післяопераційної рани не спостерігалась, з відсутністю клінічних ознак запалення. При обстеженні хворих II та III груп, середній вік яких становив $52,1 \pm 1,2$ роки, у 83,4% хворих клінічно спостерігалось збереження висоти та ширини кісткової тканини.

Проте термін післяопераційних ознак запалення заплінував на 2-3 дні. Ознаки запалення проходили більш виражено в порівнянні із хворими I групи. Важливим показником ефективності даного лікування є віддалені результати після проведеного хірургічного втручання. Через 14-16 місяців після проведеного лікування клінічно та рентгенологічно спостерігалось збереження висоти та ширини кісткової тканини у 95,2% хворих I групи, 85,1% хворих II групи, 80,3% хворих III групи. Таким чином, після проведених нами досліджень можна стверджувати, що розроблена нами методика хірургічного лікування атрофії коміркового відростка верхньої щелепи та частини нижньої щелепи у жінок постменопаузальному періоді із використанням остеопластичного матеріалу тваринного походження та осейн-гідроксиапатитного комплексу дозволяє активізувати процеси регенерації кісткової тканини щелеп, що в подальшому може бути застосовано у хірургічній практиці.

За даними повторної комп'ютерної томографії через 12 місяців у хворих I групи спостерігалось збереження висоти та ширини кісткової тканини. При

обстеженні хворих I групи, середній вік яких складав $51,6 \pm 1,6$ роки, хірургічне лікування проводилось за запропонованою нами методикою та призначенням осейн-гідроксиапатитного комплексу. Шви було знято на 12 день після хірургічного втручання. Загоєння післяопераційної рани відбувалось первинним натягом. За даними комп'ютерної томографії спостерігалось збереження кісткової тканини, що в подальшому дозволило створити достатні умови для проведення ортопедичного лікування.

При обстеженні хворих II групи, середній вік яких складав $52,9 \pm 1,1$ роки, шви було знято на 12 день після хірургічного лікування, загоєння післяопераційної рани відбувалось первинним натягом. За даними комп'ютерної томографії спостерігалось збільшення об'єму кісткової тканини у 17 хворих, в 3 хворих не відбулось загоєння післяопераційної рани, її інфікування та в подальшому відторгнення кісткового матеріалу у зв'язку із недотриманням рекомендацій.

При обстеженні хворих III групи, середній вік яких складав $51,6 \pm 1,3$ роки, після проведеного шви було знято на 12 день після хірургічного лікування, загоєння післяопераційної рани відбувалось первинним натягом. За даними комп'ютерної томографії спостерігалось збереження об'єму кісткової тканини у 16 хворих, в 4 хворих не відбулось загоєння післяопераційної рани, її інфікування та в подальшому відторгнення кісткового матеріалу у зв'язку із недотриманням рекомендацій лікаря в післяопераційному періоді.

Таким чином, на основі отриманих клінічних результатів та результатів рентгенологічного дослідження, можна вважати, що розроблена нами методика хірургічного лікування атрофії коміркового відростка верхньої щелепи та частини нижньої щелепи шляхом використання кісткового матеріалу тваринного походження в поєднанні з осейн-гідроксиапатитним комплексом, дозволяє активізувати процеси регенерації кісткової тканини, що в подальшому сприяє збільшенні об'єму кісткової тканини та подальшому відновленні жувальної функції.

Відомо, що аутогенна кісткова тканина є золотим стандартом у використанні при реконструктивних операціях, проте, в якості альтернативи їй, чи в допо-

внення їй можна використовувати матеріали тваринного походження, що в свою чергу зменшує дисконфорт пов'язаний із донорською ділянкою. Частинки кісткового матеріалу тваринного походження, забезпечують стабільний об'єм кісткового гребеня. Зокрема топографія поверхні частинок матеріалу полегшує його контакт із кров'ю і формування кров'яного згустку, а внутрішні канали частинок матеріалу сприяють проникненні клітин та проростанні судин в матеріал.

Використання остеопластичного матеріалу тваринного походження в поєднанні з осейн-гідроксиапатитним комплексом у жінок постменопаузального періоду зі зниженою щільністю кісткової тканини за даними клінічних та рентгенологічних досліджень забезпечує збільшення висоти та ширини кісткової тканини коміркового відростка верхньої щелепи чи частини нижньої щелепи. При використанні даного матеріалу за запропонованою нами методикою, створювались остеоіндуктивні та остеокондуктивні умови для регенерації кісткової тканини. Також при проведенні хірургічних втручань із використанням матеріалу не спостерігались запальні реакції, пов'язані із його використанням. Враховуючи клінічні та рентгенологічні результати дослідження можна вважати доцільним використання даного матеріалу в поєднанні із осейн-гідроксиапатитним комплексом при хірургічних втручаннях з приводу атрофії кісткової тканини щелеп.

Висновки. Результати дослідження вказують, що 33% хірургічних втручань проводились у хворих зі зниженою щільністю кісткової тканини, що свідчить про доцільність використання осейн-гідроксиапатитного комплексу для корекції структурно-функціональних порушень. При плануванні подальших хірургічних втручань з приводу атрофії щелеп доцільним є визначення маркерів кісткового ремоделювання щелеп для оцінки структурно-функціонального стану кісткової тканини.

Перспективи подальших досліджень. У подальшому планується проведення досліджень у жінок постменопаузального віку із атрофією щелеп та дослідження використання осейн-гідроксиапатитного комплексу.

Література

1. Meloni SM, Sascha J, Urban I. Horizontal ridge augmentation using GBR with a native collagen membrane and 1:1 ratio of particulated xenograft and autologous bone: a 1-year prospective clinical study. *Clinical implant dentistry*. 2016;23(2):2-8.
2. Kuri F, Hanzer T, Kuri CH. Regenerativnyie metodyi v implantologii. Moskva; 2013. s. 78-80. [in Russian].
3. Babak AA, Ehsan M, Maryam SM. Histologic, histomorphometric, and radiographic comparison between two complexes of CenoBoen. Ceno Membrane and Bio-Oss/Bio-Gide in lateral ridge augmentation: a clinical trial. *Dental Research Journal*. 2016;1:446-53.
4. Reham AL Jasser, Andreana S. An overview of bone augmentation techniques. *Clinical case reports and reviews*. 2016;3:393-8.
5. Rybakov IO. Metodyky auhmentatsii alveoliarnykh vidrostkiv shchelep. *Implantolohiia. Parodontolohiia. Osteolohiia*. 2014;4:44-8. [in Ukrainian].
6. Wang HL, Al-Shammari K. HVC Ridge deficiency classification: a therapeutically oriented classification. *Int J. Period Rest Dent*. 2002;22:335-43.
7. Yamurkova NF. Optimizatsiya hirurgicheskogo lecheniya pri vyirajenoy atrofii alveolyarnogo otrostka verhniiy chelyusti i alveolyarnoy chasti nijniy chelyusti pered dentalnoy implantatsiey [avtoreferat]. *Nijniy Novgorod*; 2015. 24 s. [in Russian].
8. Fabbro MD, Corbella S, Weinstein T, Ceresoli V, Taschieri S. Implant survival rates after osteotome-mediated maxillary sinus augmentation: a systematic review. *Clin Implant Dent Relat Res*. 2012;14(1):159-68.
9. Filho Ribeiro SA, Francischone CE, Barone A. Bone augmentation of the atrophic anterior maxilla for dental implants using rhBP-2 and titanium mesh: histological and tomographic analysis. *Int. J. Oral Maxillofac Surg*. 2015;2:3-11.
10. Boyko EM, Dolgalev AA, Zelenskiy VA. Maloinvazivnyiy metod napravlennoy kostnoy regeneratsii pri atrofii alveolyarnogo grebnya. *Meditinskiy alfavit*. 2017;1:5-9. [in Russian].
11. Sheikin Z, Sima C, Glogauer M. Bone replacement materials and techniques used for achieving vertical alveolar bone augmentation. *Materials*. 2015;8:2954-9.
12. Marcus OK, Bilal AN. For which clinical indications in dental implantology is the use of bone substitute materials scientifically substantiated? *Eur J Oral Implantol*. 2011;2:11-29.

ВИКОРИСТАННЯ ОСТЕОПЛАСТИЧНОГО МАТЕРІАЛУ ТВАРИННОГО ПОХОДЖЕННЯ ПРИ АТРОФІЇ КОМІРКОВОГО ВІДРОСТКА ВЕРХНЬОЇ ЩЕЛЕПИ ТА ЧАСТИНИ НИЖНЬОЇ ЩЕЛЕПИ В ПОЄДНАННІ З ОСЕЇН-ГІДРОКСИАПАТИТНИМ КОМПЛЕКСОМ

Солоджук Ю. І., Рожко М. М., Денисенко О. Г., Ярмошук І. Р.

Резюме. Важливою складовою для забезпечення успішного ортопедичного лікування хворих є наявність достатньої висоти і ширини кісткової тканини щелеп. Дуже часто у хворих після втрати зубів спостерігається втрата кісткової тканини з часом прогресує. *Мета:* оцінити стан коміркового відростка верхньої щелепи та коміркової частини нижньої щелепи у жінок постменопаузального віку до та після хірургічного лікування. *Об'єкт і методи дослідження.* Перед хірургічним втручанням хворі були поділені на 3 групи: I група – 19 хворих із атрофією кісткової тканини та з остеопенією, зі зниженою щільністю кісткової тканини яким проводилось хірургічне лікування атрофії кісткової тканини розробленим нами способом; II група – 19 хворих із атрофією кісткової тканини з остеопенією, зі зниженою щільністю кісткової тканини; III група – 19 хворих із атрофією кісткової тканини із показниками щільності кісткової тканини в межах норми. *Результати:* при обстеженні хворих I групи, середній вік яких склав 51,6 ± 1,6 роки, хірургічне лікування проводилось за запропонованою нами методикою та призначенням осеїн-гідроксипатитного комплексу. При обстеженні хворих II групи, середній вік яких склав 52,9 ± 1,1 роки, шви було знято на 12 день після хірургічного лікування. При обстеженні хворих III групи, середній вік яких склав 51,6 ± 1,3 роки, після проведеного шви було знято на 12 день після хірургічного лікування. *Висновки.* Таким чином, на основі отриманих клінічних результатів та результатів рентгенологічного дослідження, можна вважати, що розроблена нами методика в подальшому сприяє збереженні об'єму кісткової тканини.

Ключові слова: атрофія коміркового відростка верхньої щелепи, атрофія коміркової частини нижньої щелепи, хірургічне лікування атрофії щелеп.

ИСПОЛЬЗОВАНИЕ ОСТЕОПЛАСТИЧЕСКИХ МАТЕРИАЛОВ КСЕНОГЕННОГО ПРОИСХОЖДЕНИЯ ПРИ АТРОФИИ АЛЬВЕОЛЯРНОГО ОТРОСТКА ВЕРХНЕЙ ЧЕЛЮСТИ И ЧАСТИ НИЖНЕЙ ЧЕЛЮСТИ В СОЧЕТАНИИ С ОСЕИН-ГИДРОКСИАПАТИТНЫМ КОМПЛЕКСОМ

Солоджук Ю. И., Рожко Н. М., Денисенко О. Г., Ярмошук И. Р.

Резюме. Важной составляющей для обеспечения успешного ортопедического лечения больных является наличие достаточной высоты и ширины костной ткани челюстей. Очень часто у больных после потери зубов наблюдается потеря костной ткани со временем. *Цель:* оценить состояние альвеолярного отростка верхней челюсти и альвеолярной части нижней челюсти у женщин постменопаузального периода до и после хирургического лечения. *Объект и методы исследования.* Перед хирургическим вмешательством больные были разделены на 3 группы: I группа – 19 больных с атрофией костной ткани с остеопенией, с пониженной плотностью костной ткани которым проводилось хирургическое лечение атрофии костной ткани разработанным нами способом; II группа – 19 больных с атрофией костной ткани, с остеопенией, с пониженной плотностью костной ткани которым проводилось хирургическое лечение атрофии костной ткани; III группы – 19 больных с атрофией костной ткани с показателями плотности костной ткани в пределах нормы. *Результаты:* при обследовании больных I группы, средний возраст которых составлял 51,6 ± 1,6 года, хирургическое лечение проводилось по предложенной нами методике и назначением осеин-гидроксипатитного комплекса. При обследовании больных II группы, средний возраст которых составлял 52,9 ± 1,1 года, швы были сняты на 12 день после хирургического лечения. При обследовании больных III группы, средний возраст которых составлял 51,6 ± 1,3 года, после проведенного швы были сняты на 12 день после хирургического лечения. *Выводы.* Таким образом, на основе полученных клинических результатов и результатов рентгенологического исследования, можно считать, что разработанная нами методика в дальнейшем способствует сохранению объема костной ткани.

Ключевые слова: атрофия альвеолярного отростка верхней челюсти, атрофия альвеолярной части нижней челюсти, хирургическое лечение атрофии челюстей.

USE OF THE OSTEOPLASTIC XENOGRAFT MATERIAL FOR ATROPHY OF THE ALVEOLAR BONE UPPER AND LOWER JAWS IN COMBINATION WITH THE OSEIN-HYDROXYAPATITE COMPOUND

Solodzhuk Yu. I., Rozhko M. M., Denysenko O. H., Yarmoshuk I. R.

Abstract. An important component for ensuring the successful orthopedic treatment of patients is the presence of sufficient height and width of the bone tissue of the alveolar process of the upper jaw and the part of the mandible. Very often, after loss of teeth, patients experience loss of bone tissue, which progresses with time and may lead to complicated anatomical conditions for dental treatment. The atrophy of the alveolar process of the upper jaw and the part of the lower jaw is a natural process that occurs as a result of the teeth loss, and as a result of lack of loading. *Objective:* to evaluate the state of the alveolar process of the upper jaw and alveolar part of the lower jaw according to clinical and roentgenological data in postmenopausal women before and after the surgical treatment using osteoplastic material of animal origin and the ossein-hydroxyapatite compound. *Object and methods of study.* There were performed 57 surgical interventions because of the atrophy of the alveolar process of the upper jaw and the part of the mandible. Prior to surgical intervention, the patients were divided into 3 groups: group I – 19 patients with atrophy of the alveolar process of the upper jaw and part of the mandible with osteopenia, with reduced bone tissue density, who were performed the surgical treatment of the bone tissue atrophy using the method developed by us; group II – 19 patients with atrophy of the alveolar process of the upper jaw and part of the mandible with osteopenia, with reduced bone tissue density, who were performed the surgical treatment of the bone marrow

atrophy using osteoplastic material of animal origin; group III – 19 patients with atrophy of the alveolar process of the upper jaw and part of the lower jaw with bone tissue density parameters within the normal limits, who were performed surgical treatment of atrophy of jaw bone tissue using osteoplastic material of animal origin. *Results:* in the examination of patients of group I, whose average age was 51.6 ± 1.6 years, surgical treatment was performed according to the method offered by us and the administration of the ossein-hydroxyapatite compound. The sutures were removed during the 12th day after the surgical intervention. Postoperative wound healing occurred due to the initial tension. According to the computer tomography data, a preserved of height and width of bone tissue was observed, which in future allowed creating sufficient conditions for orthopedic treatment. In the examination of patients of the group II, whose average age was 52.9 ± 1.1 years, the sutures were removed during the 12th day after surgical treatment, the healing of the postoperative wound occurred due to the initial tension. According to the computer tomography data, a preserved of the height and width of bone tissue in 17 patients was observed; there was no healing of a postoperative wound in 3 patients, its infection and subsequent rejection of bone material due to non-compliance with the recommendations. In the examination of patients of the group III, whose average age was 51.6 ± 1.3 years, after the treatment the sutures were removed during the 12th day after the surgical treatment, the healing of the postoperative wound occurred due to the initial tension. According to the computer tomography data, there was a preserved in the volume of bone tissue in 16 patients, in 4 patients there was no healing of the postoperative wound; its infection and subsequent rejection of bone material occurred due to non-compliance with the recommendations of the physician in the postoperative period. *Conclusions.* Thus, on the basis of the obtained clinical results and the results of the X-ray examination, we can consider that the technique of surgical treatment of atrophy of the alveolar process of the upper jaw and the part of the mandible using the bone material of animal origin in combination with the ossein-hydroxyapatite compound, allows us to intensify the processes of bone tissue regeneration, which further increases the volume of bone tissue and further restoration of the masticatory function.

Key words: atrophy of the alveolar process of the upper jaw, atrophy of the alveolar part of the mandible, surgical treatment atrophy of jaws.

Рецензент – проф. Аветиков Д. С.
Стаття надійшла 06.03.2019 року

DOI 10.29254/2077-4214-2019-1-2-149-258-262

УДК 616-079.1-001.45::616-072.1-26

Хоменко І. П., Біленький В. А., Шипілов С. А., Михайлулов Р. М., Негодуйко В. В.

НОВІ ПІДХОДИ В ДІАГНОСТИЦІ ВОГНЕПАЛЬНИХ ПОРАНЕНЬ ДІАФРАГМИ З ВИКОРИСТАННЯМ ВІДЕОТОРАКОСКОПІЧНИХ ТЕХНОЛОГІЙ В УМОВАХ СУЧАСНОГО ЗБРОЙНОГО КОНФЛІКТУ

Військово-медичний клінічний центр Північного регіону МО України (м. Харків)

drshypilov@ukr.net

Зв'язок публікації з плановими науково-дослідними роботами. Робота є фрагментом НДР кафедри військової хірургії Української військово-медичної академії за темою «Розробити систему оцінки тяжкості бойової хірургічної травми» (№ державної реєстрації 0116U007313, 2016–2018 рр., шифр «Політравма-V»).

Вступ. Проблема діагностики та лікування вогнепальних поранень до теперішнього часу відноситься до числа актуальних і багато в чому невирішених питань сучасної хірургії. Під час збройного конфлікту на сході України визначається різке зростання поранень органів грудної клітки та живота. Діафрагма, яка анатомічно розмежує грудну та черевну порожнини, за даними авторів травмується до 14,3% випадків від усіх проникаючих поранень грудей та живота [1]. Складність диференційної діагностики вогнепальних пошкоджень діафрагми підкреслюється багатьма авторами [2,3]. Вона обумовлена важкістю стану пацієнта, стертістю та полісимптомністю клінічної картини, відсутністю специфічних симптомів пошкодження діафрагми, наявністю поєднаних пошкоджень органів грудної та черевної порожнини [4,5]. Поранення діафрагми призводить до сполученню між собою грудної та черевної порожнини з різним внутрішнім тиском, що викликає суттєві анатомічні та функціональні порушення в діяльності життєво важливих органів та систем. Внаслідок негативного тиску в плевральній порожнині, повітря, кров з черевної порожнини проникає в плевральну, викликає розвиток плеврогенно-

го шоку, колапсу легені, порушення центральної гемодинаміки, зміщення середостіння, а переміщення внутрішньочеревних органів в плевральну посилює тяжкість функціональних порушень внаслідок додаткового здавлення легені і зміщення органів середостіння [6,7].

Ряд важливих положень, що стосуються вибору раціональної діагностичної тактики, до теперішнього часу залишається суперечливим. Недостатньо висвітлені питання застосування ендоскопічних методів діагностики даної категорії постраждалих [8]. Внаслідок відсутності єдиних стандартів лікування, не завжди обираються оптимальні підходи в діагностуванні даної патології, що призводить до пізнього встановлення діагнозу, або взагалі ця патологія не діагностується, запізнених оперативних втручань, так і до невідрядованого розширення обсягу операцій [9,10].

Разом з тим, стандартні підходи до діагностичних та лікувальних заходів відрізняються високою травматичністю. Прагнення хірургів до зменшення травматичності хірургічних втручань призвело до широкого поширення в торакоабдомінальної хірургії мініінвазивних технологій.

На сьогоднішній день сучасним керівництвом в стратегії, тактиці і обсягом надання медичної допомоги на етапах медичної евакуації при торакоабдомінальних вогнепальних пораненнях, є вказівки з воєнно-польової хірургії, видані в 2014 році та затверджені Військово-медичним департаментом Мі-