

нологией показали ее достаточно высокую клиническую эффективность до и после проведения процедуры ультразвукового скейлинга зубов пораженных флюорозом, с разной степенью гиперчувствительности. По данным наших исследований зубная паста, которая изучалась в ходе работы, обладает эффектом устранения повышенной чувствительности и соответствует заявленным параметрам, поэтому ее можно рекомендовать к профессиональному использованию и в домашних условиях.

Ключевые слова: гиперестезия, флюороз зубов, зубная паста, профессиональный скейлинг.

USE OF SENSITIVE PRO-RELIEF TOOTH PASTA FOR HYPERESTHESIA REMOVAL WITH DENTAL FLUOROSIS

Nikolishyna E., Ilenko N.

Abstract. The article presents the results of removal hyperesthesia in dental fluorosis before and after performing an ultrasound scaling procedure using the SENSITIVE PRO-Relief toothpaste from Colgate.

The increased sensitivity of the hard tissues of teeth is observed at: diseases of the periodontal disease; non-carious lesions (fluorosis, pathological stiffness, wedge-shaped defects, erosion, enamel cracks); caries; during and after preparation of teeth; after scaling and whitening teeth. In these cases, the issues of prevention of hyperesthesia, and especially its treatment need to be addressed.

The research was conducted on 36 patients with uncertain and weak fluorosis according to the WHO classification. A comprehensive dental examination of patients included: determining the level of oral hygiene by the Green-Vermillion index, the periodontal tissue condition according to the PMA index. For estimation of hyperesthesia of teeth it was calculated the index of intensity of hyperesthesia of teeth (IIHT).

The results of clinical approbation of SENSITIVE PRO-Relief toothpaste with Pro-Argin technology showed its high clinical performance before and after ultrasonic scoring of teeth damaged by fluorosis, with varying degrees of hypersensitivity.

The assessment of the sensitivity of hard tissue teeth 1 week after the application of the SENSITIVE PRO-Relief paste showed a complete absence of HT in patients who, prior to treatment, complied with grade I. Patients with HT grade III were absent. In 7 patients, IIHT was 1.2 ± 0.04 and corresponded to the 1st degree of hyperesthesia, and in 5 patients 1.6 ± 0.02 , which corresponded to the degree of severity of hypersensitivity.

After 1 month, regardless of severity, IIHT reduction was noted in all patients, but completely eliminated hypersensitivity of the teeth with fluorosis was found in patients with pathologies I and II degrees of hyperesthesia. The average index of intensity index HT the III degree decreased to 1.4 ± 0.02 points.

According to our research, toothpaste, which was studied during operation, has the effect of removal hypersensitivity and corresponds to the declared parameters, so it can be recommended for professional and home use.

Key words: hyperesthesia, dental fluorosis, toothpaste, professional scaling.

*Рецензент – проф. Ткаченко І. М.
Стаття надійшла 25.03.2019 року*

DOI 10.29254/2077-4214-2019-1-2-149-363-368

УДК 616.314-002-053.4/6

Олійник Р. П., Рожко М. М., Хабчук В. С.

ПОКРАЩЕННЯ ЕМАЛЕВОЇ РЕЗИСТЕНТНОСТІ У ДІТЕЙ ЗА ДОПОМОГОЮ РЕМІНЕРАЛІЗУЮЧОЇ ТЕРАПІЇ

ДВНЗ «Івано-Франківський національний медичний університет» (м. Івано-Франківськ)

olijnukroman12@gmail.com

Зв'язок публікації з плановими науково-дослідними роботами. Дана робота є фрагментом науково-дослідних робіт кафедри дитячої стоматології ДВНЗ «Івано-Франківського національного медичного університету». НДР, від якої іде стаття: «Комплексна оцінка та оптимізація методів прогнозування, діагностики та лікування стоматологічних захворювань у населення різних вікових груп» (державний реєстраційний № 0114 У 001788).

Вступ. Карієс зубів – це патологічний процес, при якому відбуваються демінералізація та розм'якшення твердих тканин зуба з подальшим формуванням дефекту у вигляді порожнини [1]. На цю патологію страждають 60-90 % дітей шкільного віку [1]. Від 20 % до 90 % шестирічних дітей мають карієс, і до моменту досягнення ними дванадцятирічного віку у них вже в середньому пошкоджено від 0,5 до 3,5 постійних зубів [2].

Однією з актуальних проблем стоматологічної практики є профілактика і лікування карієсу [3]. Зна-

чну роль у його виникненні відіграє порушення процесів обміну речовин у твердих тканинах зуба, які зумовлюють зниження її резистентності. Одним із видів місцевої дії на тверді тканини зуба є ремінералізуюча терапія [3].

Використання різних підходів ремінералізуючої терапії характеризується варіативністю показників ефективності попередження карієсу, що пов'язано із впливом на розвиток патології низки чинників (особливостей біогеохімічного стану території проживання, дотримання правил гігієни ротової порожнини, вихідного рівня мінералізації твердих тканин зубів, рівня гігієнічної освіти батьків та дітей), які власне не піддаються або ж частково піддаються корекції із використанням різних кальцій- та фтормісних ремзасобів.

«Tooth Mousse™» (GC) представляє собою комплекс казеїн-фосфо-пептидного аморфного кальцій фосфату, основна дія котрого спрямована на зв'язування та стабілізацію іонів кальцій-фосфату в

аморфному, не кристалізованому стані, що забезпечує їх проникнення в структуру шару емалі. Завдяки наявності казеїн фосфо-пептидів відбувається трансформація кальцій-фосфату в аморфну, не кристалізовану консистенцію, що дозволяє проходити їм всередину твердої структури емалі. За умов наявності в ділянці зуба нальоту, використання гелю «Tooth Mousse™» (GC) за даними отриманими в ході проведення попередніх клінічних досліджень, сприяє насиченню неорганічними складовими кальцій фосфату самої зубної бляшки, що в свою чергу в декілька разів знижує її негативний демінералізуючий вплив на поверхню асоційованої ділянки емалі.

Згідно рекомендацій Університету Мельбурна, на базі котрого був розроблений препарат «Tooth Mousse™» (GC), використання аплікацій гелю у випадках наявності білих плям на поверхні емалі доцільно проводити мінімум двічі на день (при неактивній формі початкового каріозного ураження) та більше раз протягом доби (при активній формі початкового каріозного ураження), на протязі 8-10 тижнів (за умов попереднього лікування неактивного ураження стоматологом) або ж 12 тижнів (для попередження розвитку білих плям) з перервою у 2 тижні. При цьому у випадках неактивної форми каріозного ураження рекомендовано визначити основний провокуючий фактор та сприяти його елімінації, після чого аплікації гелю «Tooth Mousse™» (GC) сприятимуть ремінералізації емалі та попередженню розвитку каріозних плям суміжної локалізації. В умовах активного початкового каріозного ураження, домашні аплікації гелю «Tooth Mousse™» (GC) рекомендовано проводити після протравлення ураженої поверхні ортофосфорною кислотою та очистки ураженої поверхні за допомогою абразивних паст лікарем-стоматологом.

В практичній стоматології на даному етапі розвитку можна констатувати наявну проблему необхідної оптимізації протоколів ремінералізуючої терапії початкових форм карієсу, які можуть розцінюватися ще як профілактичні втручання, направлені на редукцію показників поширеності карієсу в майбутньому, та сприятимуть підвищенню резистентності твердих тканин зубів на протязі тривалого періоду часу до досягнення діапазону нормалізації процесів демінералізації та ремінералізації, характерних для фізіологічних умов функціонування зубо-щелепового апарату.

Метою нашого дослідження було вивчення ефективності використання препарату «Tooth Mousse™» (GC) при лікуванні початкового карієсу постійних зубів у дітей різних вікових груп (6, 12 та 15 років).

Об'єкт і методи дослідження. Було проведено огляд 972 дітей у віці 6-15 років на базі Центру стоматології ІФНМУ у 2017-2018 рр. Надалі було відібрано 120 дітей з клінічними ознаками початкового карієсу. Групу дослідження склали 60 пацієнтів, лікування вогнищ початкового карієсу яким проводили за допомогою препарату «Tooth Mousse™» (GC). Розподіл пацієнтів за віком був наступним: 20 дітей у віці 6 років, 20 дітей у віці 12 років, 20 дітей у віці 15 років.

Лікування пацієнтів із застосуванням препарату Tooth Mousse проводилося шляхом нанесення шару пасту за допомогою аплікаційної щітки на поверхню ділянки початкового карієсу і ретенцією пасту в даній ділянці на протязі мінімум 3 хвилин.

Після цього пацієнт розмазував пасту по поверхні усіх зубів язиком та утримувався від ковтання або ж відхаркування ще на протязі як мінімум 1-2 хвилин. Після цього залишки пасту змивали, а пацієнт зобов'язувався утримуватися від прийому їжі на протязі як мінімум 30 хвилин.

Для оцінки структурної резистентності емалі до дії кислотного чинника застосовувався CRT-тест (color reaction in time – колористична реакція як похідна часу дії), який забезпечує можливість реєстрації часового показника, на основі величини якого формується висновок щодо рівня демінералізації.

Резистентність емалі до ураження карієсом визначали за допомогою модифікованого TEP-тесту. Для інтерпретації результатів на відміну від класичної 10-бальної шкали використовували 12-бальну шкалу, оскільки порівняння отриманих результатів інтенсивності абсорбції барвника визначали не візуально, а шляхом фотографування і подальшого аналізу за допомогою графічно-відкаліброваної шкали.

Статистичне опрацювання отриманих результатів дослідження проводилося у програмному забезпеченні Microsoft Excel 2017 з використанням середньоарифметичних показників та середньоарифметичних відхилень ($M \pm \sigma$). У кожній із досліджуваних груп визначали середні значення ключових показників та рівнів статистичних відхилень, діапазони довірчих інтервалів, характер розподілу даних. В процесі аналізу використовували такі коефіцієнти кореляції, як: коефіцієнт Пірсона – для продовжуваних змінних (r), коефіцієнт Спірмена – коефіцієнт рангової кореляції, який використовувався для тих показників, які вимілювалися у рангах (шкалах) (ρ), коефіцієнт точково-бісеріальної кореляції – для аналізу двох і більше параметрів, у випадках, якщо один із них представлений континуальною змінною, і інших – дихотомічною шкалою найменувань (r_p).

Результати дослідження та їх обговорення. Топографічний розподіл початкових каріозних уражень серед обстежених мав наступний вигляд: 10,0 % плям були виявлені з вестибулярної сторони зубів, 45,0 % – в ділянці фісур, 16,67 % – у пришийковій ділянці, та 13,33 % – на язиковій поверхні зубів, і 15,0 % – на контактних поверхнях. Вогнища початкового карієсу у 64,3 % обстежених були виявлені у ділянці зубів верхньої щелепи, у 35,7% – нижньої щелепи. Каріозні плями в ділянці молярів верхньої щелепи зустрічались у 36,8 % обстежених дітей, в ділянці молярів нижньої щелепи – у 26,4 %, премолярів верхньої щелепи – у 8,8 %, премолярів нижньої щелепи – у 6,7 %, ікол верхньої щелепи – у 1,2 %, ікол нижньої

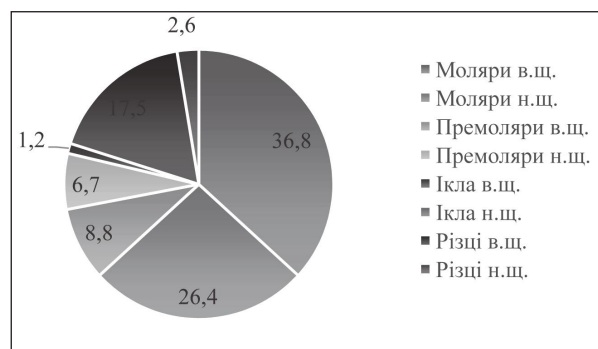


Рис. 1. Розподіл локалізації вогнищ початкового карієсу (%).

щелепи ділянки початкового каріозного ураження не відмічались, різців верхньої щелепи – у 17,5 %, різців нижньої щелепи – у 2,6% (рис. 1).

ТЕР-тест серед пацієнтів віком 6 років визначив, що початкові середні показники карієсрезистентності емалі були наступними: у 5 осіб – 7 балів, у 6 осіб – 8 балів, у 3 осіб – 9 балів, у 3 осіб – 10 балів, 3 осіб – 11 балів. Фактично 6 осіб (10,0 %) мали максимальний ризик виникнення карієсу, а 14 пацієнтів (23,33 %) – значне зниження резистентності та високий ступінь ризику виникнення карієсу.

У групі пацієнтів віком 12 років показники ТЕР-тесту були наступними: у 7 осіб – 7 балів, у 4 осіб – 8 балів, у 2 осіб – 9 балів, у 3 осіб – 10, у 3 осіб – 11 балів, у 1 особи – 12 балів. Кількість дітей із максимальним ризиком прогресування карієсу складала 7 осіб (11,67 %), а кількість пацієнтів із значним зниженням структурно-функціональної резистентності емалі – 13 (21,67 %).

У групі пацієнтів віком 15 років розподіл результатів емалевої резистентності за ТЕР-тестом мав наступну картину: 6 осіб – 8 балів, 7 осіб – 9 балів, 5 осіб – 10 балів, 1 особа – 11 балів, 1 особа – 12 балів. Фактично за показниками ТЕР-тесту у віковій групі 15 років у 7 осіб (11,67 %) документований максимальний ризик виникнення карієсу, а у 13 (21,67 %) – значне зниження резистентності та високий ступінь ризику виникнення карієсу. Зазначені результати представлені на рис. 2.

Площа каріозних плям серед пацієнтів віком 6




Рис. 2. Розподіл показників ТЕР-тесту серед дітей різних вікових груп до лікування.

років варіювала в діапазоні від 3,8 мм² до 26,7мм² (середнє значення складало 16,9 мм²), серед пацієнтів віком 12 років – від 4,5 мм² до 24,1 мм² (середнє значення – 15,6 мм²), серед пацієнтів віком 15 років – від 7,4 мм² до 26,9 мм² (середнє значення – 18,1 мм²). Статистично значимої різниці між середніми показниками площ каріозних плям не виявлено.

Показники CRT-тесту у групі пацієнтів віком 6 років були вищими за 60 секунд у 3 осіб та демонстрували найвищі показники кореляції (r=0,67) при показниках ТЕР-тесту не вище 7 балів, та нижчими за 60 секунд у 17 осіб. Показники CRT-тесту у групі пацієнтів віком 12 років були вищими за 60 секунд у 4 осіб та демонстрували найвищі показники кореляції (r=0,51) при показниках ТЕР-тесту не вище 7 балів, та нижчими за 60 секунд у 16 осіб. Результати CRT-тесту у групі пацієнтів віком 15 років не були вищими за 60 секунд у жодного із досліджуваних пацієнтів.

Через місяць після проведеного лікування вже були задокументовані перші зміни в показниках

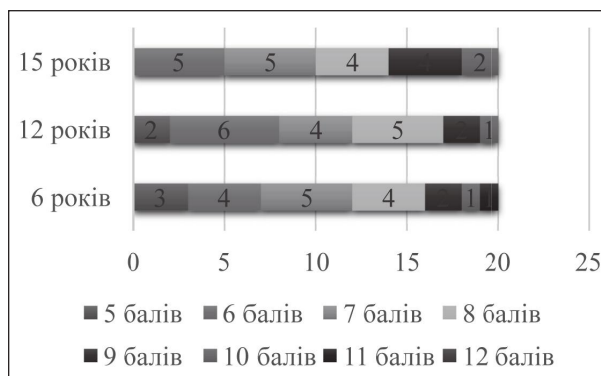


Рис. 3. Розподіл показників ТЕР-тесту серед дітей різних вікових груп через місяць після використання Tooth Mousse.

резистентності емалі за показниками ТЕР-тесту. Так серед пацієнтів віком 6 років були зареєстровані наступні показники: 5 балів – у 3 пацієнтів, 6 балів – у 4 пацієнтів, 7 балів – у 5 пацієнтів, 8 балів – у 4 пацієнтів, 9 балів – у 2 пацієнтів, 10 балів – у 1 пацієнта, 11 балів – у 1 пацієнта. Доведено зниження рівнів максимального і високого ризику виникнення карієсу, та зростання частки пацієнтів із середньою структурно-функціональною резистентністю зубів. У цій групі також спостерігалось зниження середньої площі каріозних плям до 12,4 мм² з діапазоном значень від 3,1 мм² до 19,5 мм². Зросла кількість пацієнтів, у котрих показники CRT-тесту демонстрували значення вище 60 секунд до 8 осіб.

У групі пацієнтів віком 12 років після лікування відбулась значна міграція пацієнтів із групи максимального ризику розвитку карієсу згідно даних ТЕР-тесту до групи середньої структурно-функціональної резистентності емалі. У цій групі доведено зниження середньої площі каріозних плям до 11,5 мм² з діапазоном значень від 3,8 мм² до 20,9 мм². Зросла кількість пацієнтів, у котрих показники CRT-тесту демонстрували значення вище 60 секунд до 7 осіб.

Серед пацієнтів віком 15 років через місяць після проведеного лікування показники ТЕР-тесту склали: 6 балів – у 5 пацієнтів, 7 балів – у 5 пацієнтів, 8 балів – у 4 пацієнтів, 9 балів – у 4 пацієнтів, 10 балів – у 2 пацієнта. У цій групі відмічалось зниження рівнів максимального і високого ризику виникнення карієсу, та зростання частки пацієнтів із середньою структурно-функціональною резистентністю зубів. При цьому, констатовано зниження середньої площі каріозних плям до 13,1 мм² з діапазоном значень від 4,9 мм² до 22,3 мм². Зросла кількість пацієнтів, у котрих показники CRT-тесту демонстрували значення вище 60 секунд до 7 осіб. Вищенаведені результати представлені на рис. 3.

Через три місяці після проведеного лікування були зареєстровані більш прогресивні зміни в показниках резистентності емалі за показниками ТЕР-тесту. Документовано зниження середньої площі каріозних плям до 9,8 мм² з діапазоном значень від 2,9 мм² до 16,1 мм². Зросла кількість пацієнтів, у котрих показники CRT-тесту демонстрували значення вище 60 секунд до 14 осіб.

У групі пацієнтів віком 12 років після лікування констатовано зниження середньої площі каріозних плям до 8,8 мм² з діапазоном значень від 3,4 мм² до 17,1 мм². Зросла кількість пацієнтів, у котрих по-

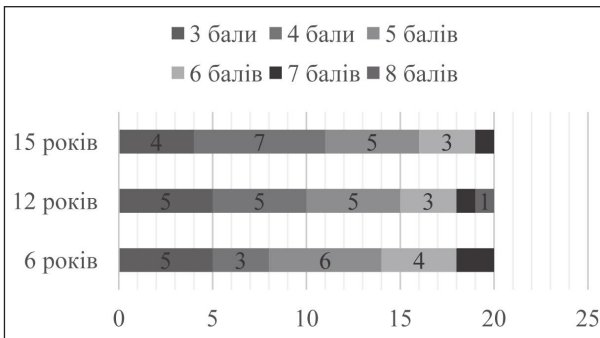


Рис. 4. Розподіл показників TEP-тесту серед дітей різних вікових груп через три місяці після використання Tooth Mousse.

казники CRT-тесту демонстрували значення вище 60 секунд до 15 осіб.

Серед пацієнтів віком 15 років через три місяці після проведеного лікування за даними TEP-тесту 3 бали мали 4 пацієнта, 4 бали – 7 пацієнта, 5 балів – у 5 пацієнтів, 6 балів – у 3 пацієнтів, 7 балів – у 1 пацієнта. При цьому, у цій групі доведено зниження середньої площі каріозних плям до 10,2 мм² з діапазоном значень від 3,9 мм² до 17,6 мм². Зросла кількість пацієнтів, у котрих показники CRT-тесту демонстрували значення вище 60 секунд до 15 осіб. Отримані результати через три місяці після проведеного лікування представлені на рис. 4.

На рис. 5, 6, 7 відображена динаміка змін показників TEP-тесту серед дітей з початковим карієсом до та після лікування препаратом Tooth Mousse.

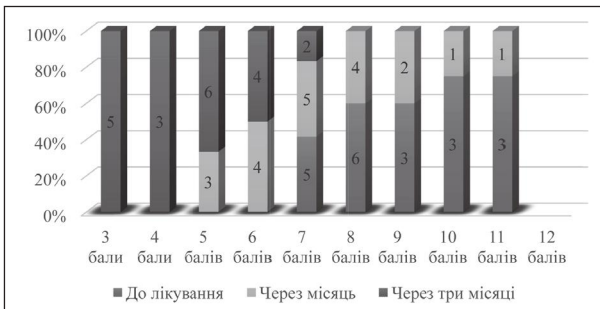


Рис. 5. Динаміка змін показників TEP-тесту серед дітей з початковим карієсом віком 6 років до та після лікування.

Отримані результати досліджень аналогічні таким, що були отримані Власовою Г.І. та ін. [4] при використанні Tooth Mousse на протязі 20 днів у пацієнтів віком від 17-22 років. Використання ремінералізуючих комплексів у дитячому віці також сприяє підвищення резистентності емалі в майбутньому, що очевидно може позитивно відобразитись на показ-

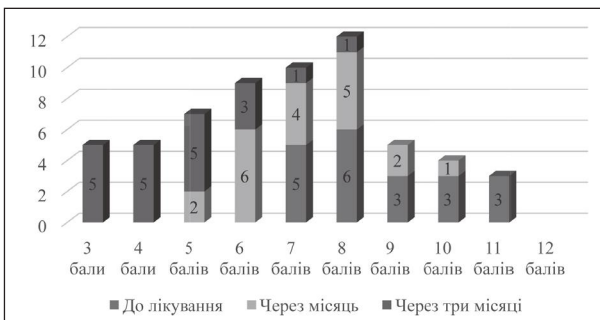


Рис. 6. Динаміка змін показників TEP-тесту серед дітей з початковим карієсом віком 12 років до та після лікування.

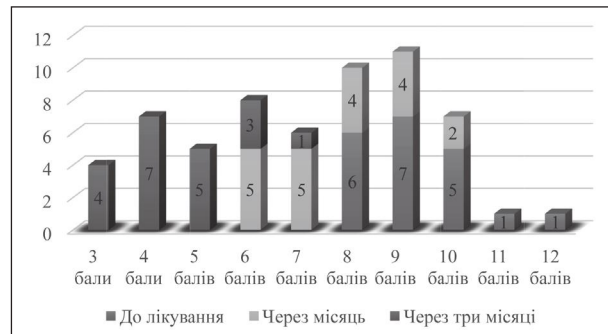


Рис. 7. Динаміка змін показників TEP-тесту серед дітей з початковим карієсом віком 15 років до та після лікування.

никах зменшення інтенсивності та прирості каріозної патології у дорослих.

За даними Жаркова О.А. [5], використання Tooth Mousse має позитивний результат не тільки для лікування початкових каріозних уражень, але й для ремінералізації некаріозних дефектів структури емалі та ділянок гіпомінералізації. Результати іншого дослідження використання Tooth Mousse у дітей документують зменшення показників TEP-тесту на 2,4 бали, при цьому отримані результати були на 0,4 бали вищими, ніж при використанні ремінералізуючого препарату «Flaïresse», на 1,0, ніж при використанні «Topical A.P.F. Gel» та на 0,8, ніж при застосуванні «R.O.C.S. Medical Minerals» [6]. Загальна ефективність препарату є аналогічною тій, що була досягнута в ході нашого дослідження, а порівняння її із представниками ремзасобів інших фірм-виробників є однією із перспективних цілей подальшого наукового пошуку. Ferrazzano G.F. et al. [7] в лабораторних умовах змогли довести, що наноконкомплекс калцію фосфопептид кальцію фосфату, що входять до складу Tooth Mousse, стимулюють відповідно дифузю та гомогенне відновлення мінерального покриття емалевих уражень, зменшуючи площу та об'єм демінералізованих ділянок, що було підтверджено результатами скануючої електронної мікроскопії отриманими в ході експерименту.

Висновки. Отримані результати свідчать, що використання препарату Tooth Mousse сприяє покращенню показників карієсрезистентності емалі. Враховуючи однакові статистичні умови розподілу локалізації та ступеню порушень емалі у різних вікових групах, вдалось досягти зростання показників емалевої резистентності у 100 % обстежених дітей, однак рівень зростання даного критерію був різним та коливався в діапазоні 24,6-67,9 %. У всіх пацієнтів спостерігалось зменшення площі каріозних плям, але у жодного не відмічалось повного їх зникнення. Такий результат може бути обґрунтований відсутністю попередньо проведеного локального дезінфікуючого впливу на ділянку втручання, який би забезпечив елімінацію первинно провокуючих карієс бактеріальних агентів. Тому надалі є **перспективним проведення дослідження** направлено на визначення ефективності лікування з використанням дезінфікуючого агенту та комбінованого методу терапії.

Література

1. VOZ. Zdorov'e polosti rta. Informacionnyj bjulleten' № 318. Maj 2012 g. [Internet]. Zheneva: Vsemirnaja organizacija zdavoohranenija [Obnovleno 2019 10 janvarja; procitirovano 2019 20 janvarja]. Dostupno: <https://www.who.int/mediacentre/factsheets/fs318/ru/#> [in Russian].
2. Rezolucija WHA60.17. Gigiena polosti rta: plan deistvii po ee propagande i kompleksnoj profilaktike boleznej. Shestidesjataja sessija Vsemirnoj assamblei zdavoohranenija, Zheneva, 14–23 maja 2007 g. [Internet]. Zheneva: Vsemirnaja organizacija zdavoohranenija [Obnovleno 2019 10 janvarja; procitirovano 2019 20 janvarja]. Dostupno: http://www.euro.who.int/__data/assets/pdf_file/0003/365862/oral-health-2018-rus.pdf?ua=1 [in Russian].
3. Chekman IS, Bobrov VM, Kresiun VI. Farmakologija: pidruchnyk dlja stud. stomat. f-tiv vshchychk medychnykh navchalnykh zakladiv. Vinnytsia: Nova knyha; 2014. 432 s. [in Ukrainian].
4. Vlasova GI, Onoprienko NV, Starodubceva DA. Remineralizacija jemali na rannih stadijah dekal'cifikacii sposobom, al'ternativnym jelektroforezu. Ukrains'kij medichnij al'manah. 2010;13(2):32-3. [in Russian].
5. Zharkova OA, Lobkova OS. Remineralizirujushhaja terapija s ispol'zovaniem GC Tooth Mousse. Problemy stomatologii. 2012;1:33-7. [in Russian].
6. Fattal' RK, Solov'jova ZhV. Sravnitel'naja ocenka klinicheskoj jeffektivnosti sovremennyh preparatov dlja remineralizujushhej terapii. Sovremennye problemy nauki i obrazovanija. 2014;4:22-9. [in Russian].
7. Ferrazzano GF, Amato I, Cantile T, Sangianantoni G, Ingenito A. In vivo remineralising effect of GC tooth mousse on early dental enamel lesions: SEM analysis. International dental journal. 2011;61(4):210-6.

ПОКРАЩЕННЯ ЕМАЛЕВОЇ РЕЗИСТЕНТНОСТІ У ДІТЕЙ ЗА ДОПОМОГОЮ РЕМІНЕРАЛІЗУЮЧОЇ ТЕРАПІЇ

Олійник Р. П., Рожко М. М., Хабчук В. С.

Резюме. Однією з актуальних проблем стоматологічної практики в дитячому віці є профілактика і лікування карієсу. У статті наведені результати власного дослідження з приводу вивчення ефективності використання препарату «Tooth Mousse™» (GC) при лікуванні початкового карієсу постійних зубів у дітей різних вікових груп (6, 12 та 15 років). Вже через місяць після проведеного лікування задокументовано зниження рівнів максимального і високого ризику виникнення карієсу, та зростання частки пацієнтів із середньою структурно-функціональною резистентністю зубів. Через три місяці після проведеного лікування були зареєстровані більш прогресивні зміни в показниках резистентності емалі за показниками ТЕР-тесту та CRT-тесту. Доведено, що використання препарату Tooth Mousse сприяє покращенню показників карієсрезистентності емалі.

Ключові слова: діти, карієс, емалева резистентність зубів, ремінералізуюча терапія, препарат «Tooth Mousse™» (GC).

УЛУЧШЕННЯ ЕМАЛЕВОЇ РЕЗИСТЕНТНОСТІ У ДІТЕЙ С ПОМОЦЬЮ РЕМІНЕРАЛІЗУЮЩОЇ ТЕРАПІЇ

Олейник Р. П., Рожко Н. М., Хабчук В. С.

Резюме. Одной из актуальных проблем стоматологической практики в детском возрасте является профилактика и лечение кариеса. В статье представлены результаты собственного исследования по поводу изучения эффективности использования препарата «Tooth Mousse™» (GC) при лечении начального кариеса постоянных зубов у детей разных возрастных групп (6, 12 и 15 лет). Уже через месяц после проведенного лечения задокументировано снижение уровней максимального и высокого риска возникновения кариеса и рост доли пациентов со средним уровнем структурно-функциональной резистентности зубов. Через три месяца после проведенного лечения были зарегистрированы более прогрессивные изменения в показателях резистентности эмали по показателям ТЕР-теста и CRT-теста. Доказано, что использование препарата Tooth Mousse способствует улучшению показателей кариесрезистентности эмали.

Ключевые слова: дети, кариес, эмалевая резистентность зубов, реминерализующая терапия, препарат «Tooth Mousse™» (GC).

IMPROVING ENAMEL RESISTANCE IN CHILDREN THROUGH REMINERALIZATION THERAPY

Oliynyk R., Rozhko M., Habchuk V.

Abstract. Caries prevention and treatment is one of the main dentist problem in childhood. Remineralization therapy is one type of local effects on hard tooth tissues. Tooth Mousse TM (GC) is a complex of casein-phosphopeptide amorphous calcium phosphate, the main effect of which is to bind and stabilize calcium phosphate ions in an amorphous, non-crystalline state, which ensures their penetration into the structure of the enamel layer. Nowadays is needed optimization of initial caries forms remineralizing therapy protocols.

The purpose of our investigation was to study the effectiveness of using the «Tooth Mousse™» (GC) in the treatment of initial caries of permanent teeth in children of different age groups (6, 12 and 15 years).

The object and methods of research. The study group consisted of 60 patients: 20 children 6 years of age, 20 children 12 years and 20 children 15 years of age. To evaluate the structural resistance of the enamel to the action of the acid factor, a CRT test was used. The resistance of the enamel to the defeat of the caries was determined using a modified TER test.

Results and discussion. The TER-test among patients aged 6 years and above determined that 10.0 % had a maximum risk of caries and 23.33 % had a significant reduction in resistance and a high risk of caries. In the group of patients at the age of 12 years, the number of children with a maximum risk of progression of caries was 11.67 %, while the number of patients with a significant decrease in the structural-functional resistance of enamel – 21.67 %. In the group of patients 15 years of age, 11.67 % had a maximum risk of caries, and 21.67 % had a significant reduction in resistance and a high risk of caries. The CRT-test in the group of patients over the age of 6 years was higher in 60 seconds in 3 patients, in the group of patients at the age of 12 years – in 4 patients, in the group of patients aged 15 years – none. One month after the treatment, the first changes in the enamel resistance parameters were

noted after the TER-test. Documented decreases in the levels of maximum and high risk of caries, and the increase in the proportion of patients with average structural and functional tooth resistance. Three months after the treatment, more progressive changes in the enamel resistance parameters were recorded according to the TER tests. The obtained results confirm the data of earlier studies.

Conclusions. The results indicate that the use of Tooth Mousse helps to improve the caries resistance of the enamel. Based on the same statistical conditions of distribution of localization and the degree of violations of enamel in different age groups, it was possible to achieve an increase in the enamel resistance parameters in 100 % of the examined children, however, the growth rate of this criterion was different and ranged from 24.6 % to 67.9 %. In all patients there was a decrease in the area of carious lesions, but none of them noticed complete disappearance. Such a result may be justified by the absence of a pre-conducted local disinfectant effect on the area of intervention, which would ensure the elimination of the primary provoking caries of bacterial agents. Therefore, it is still promising to conduct a study aimed at determining the effectiveness of treatment only with the use of a disinfectant and a combination therapy.

Key words: children, caries, enamel resistivity of teeth, remineralizing therapy, «Tooth Mousse™» (GC).

Рецензент – проф. Каськова Л. Ф.

Стаття надійшла 27.03.2019 року

DOI 10.29254/2077-4214-2019-1-2-149-368-372

УДК 616.314-083:528.315-38

Пантус А. В., Ярмошук І. Р., Грекулук В. В., Козут В. Л., Малендевич Т. Л.

ПОРІВНЯЛЬНИЙ АНАЛІЗ ЕФЕКТИВНОСТІ ВИКОРИСТАННЯ ВОЛОКНИСТОГО МАТРИКСУ ТА ПОЛІМЕРНИХ МЕМБРАН З МЕТОЮ ВІДНОВЛЕННЯ КІСТКОВИХ ДЕФЕКТІВ НИЖНЬОЇ ЩЕЛЕПИ ПІСЛЯ ПРОЦЕДУРИ ЕНУКЛЕАЦІЇ

ДВНЗ «Івано-Франківський національний медичний університет» (м. Івано-Франківськ)

zlatoslava2@ukr.net

Зв'язок публікації з плановими науково-дослідними роботами. Робота є фрагментом НДР «Комплексна оцінка та оптимізація методів прогнозування, діагностики та лікування стоматологічних захворювань у населення різних вікових груп», № державної реєстрації 0114U001788.

Вступ. Аналіз особливостей етіології, клінічного протікання та критеріїв діагностики одонтогенних кіст, проведений Литвинець-Голутяк У. Є. та Рожко М. М. (2012), встановив, що поширеність останніх за даними попередніх досліджень у структурі запальних уражень щелепно-лицевої ділянки складає 37,2%. Такі утворення зустрічаються практично в кожного другого пацієнта, який звернувся за хірургічною стоматологічною допомогою [1]. В структурі розподілу поширеності різних видів даних нозологій провідне місце займають саме радикулярні кісти, діапазон поширеності котрих досягає 85-90%. Враховуючи дані показники, розробка та вдосконалення ефективних хірургічних методів лікування одонтогенних кіст залишається актуальним завданням практичної стоматології.

Однак, результати огляду проведеного Ettl T. та колегами (2012) вказують на виконання лише процедури цистектомії (енуклеації дефекту з первинним закриттям рани), що характеризується найменшим рівнем ризику розвитку асоційованих ускладнень [2]. Використання колагенової губки, в якості матеріалу для стабілізації кров'яного згустка, практично не впливає на природній механізм виповнення утвореного в результаті енукеації кісткового дефекту та може слугувати моделлю для порівняння ефективності інших підходів до оптимізації хірургічних протоколів лікування пацієнтів із радикулярними кістами [3-5]. Одним із специфічних напрямків у практичній стоматології залишається використання різних за структурою біологічних матриксів, які позбавлені недоліків кісткових замінників і можуть виступати осно-

вом для остеогенних клітин та каркасом для судинних складових, що забезпечує подальше поступове формування нової кісткової тканини в ділянці сформованого в результаті енукеації дефекту.

Мета дослідження. Встановити ефективність використання волокнистого матриксу та полімерних мембран у процесі відновлення дефектів кісткової структури після процедури енукеації на нижній щелепі та провести аналіз отриманих результатів із тими, що були зареєстровані при виповненні кісткових дефектів колагеновими губками.

Об'єкт і методи дослідження. Клінічний етап дослідження проводився на базі Івано-Франківського національного медичного університету та передбачав формування вибірки хворих у відповідності до сформульованих критеріїв включення. Критеріями включення хворих у досліджувану вибірку були наступні: 1) встановлення факту дефекту кісткової тканини нижньої щелепи, асоційованого із зубом, діаметром понад 2 см, однак менше 3 мм, за даними рентгенологічних досліджень (ортопантомографії); 2) можливість постановки діагнозу «радикулярна кіста щелепи», виходячи із даних клінічного огляду, аналізу даних анамнезу та результатів рентгенологічної діагностики; 3) відсутність місцевих або загальних протипоказів до проведення процедури цистектомії з наступним виповненням сформованого дефекту колагеновою губкою або волокнистим матриксом; 4) можливість проведення процедури енукеації ділянки кісти та виповнення сформованого дефекту із збереженням неперервності нижньої щелепи без необхідності використання додаткового остеосинтезу; 5) письмова згода пацієнта щодо протоколу запропонованого лікування та подальшого використання даних з метою аналізу із забезпеченням принципу анонімізації при репрезентації отриманих результатів.

Дослідження було проведено із залученням 49 хворих із підтвердженим фактом наявності дефекту