

The UMSA employees conducted a study of the microbiocenosis of the oral cavity in young people with different intensities of caries. We studied the percentage and quantitative microflora of the oral biotope in individuals with different KPI indices. His results showed that with an increase in the intensity of caries, a change in the balance in the composition of the microflora of the oral cavity occurs. Actinomycetes and fungi of the genus *Candida* have the largest dynamics of increase in the number, and lactobacilli and streptococci multiply rather slowly with an increase in CPU. This indicates a large functional activity of actinomycetes and fungi. It follows that tests reflecting the number of representatives of microbiocenosis are not objective enough. More objective should be tests that reflect the indicators of the function of representatives of the microbiota.

Key words: caries, microorganisms, functional activity of microorganisms.

*Рецензент – проф. Гасюк П. А.
Статья надійшла 27.09.2019 року*

DOI 10.29254/2077-4214-2019-4-1-153-193-198

УДК 616.315-007.254:616.211-008.4-073.3]-053.5/-7

¹Дусмухамедов М. З., ¹Ризаев Ж. А., ¹Дусмухамедов Д. М., ²Абдукаюмов А. А., ¹Хакимова З. К.

КЛИНИКО-ДИАГНОСТИЧЕСКАЯ ЗНАЧИМОСТЬ ПЕРЕДНЕЙ АКТИВНОЙ РИНОМАНОМЕТРИИ У ДЕТЕЙ С ВРОЖДЕННОЙ РАСЩЕЛИНОЙ ГУБЫ И НЕБА

¹Ташкентский государственный стоматологический институт (г. Ташкент, Узбекистан)

²Республиканский специализированный научно-практический медицинский центр педиатрии
(г. Ташкент, Узбекистан)

dr.dilshod_88@mail.ru

Связь публикации с плановыми научно-исследовательскими работами. Статья является фрагментом НИР: «Разработка современных подходов к диагностике, лечению и реабилитации больных с дефектами, деформациями, воспалительными заболеваниями и травмами, опухолями челюстно-лицевой области с учетом воздействия факторов среды обитания», № государственной регистрации 011400196.

Вступление. Среди врожденных пороков развития расщелина верхней губы и неба (ВРГН) по частоте занимает одно из первых мест. Этот факт уже давно привлек внимание специалистов, главным образом стоматологов, которыми разработаны комплексные программы по реабилитации больных. Определены оптимальные сроки, разработана техника хирургических вмешательств для достижения хороших косметических и функциональных результатов. Однако изменения в ЛОР-органах, сопутствующие такого рода аномалиям, после успешно проведенной хейлоуранопластики сами по себе не исчезают и требуют активного вмешательства в процессе лечения оториноларинголога, поскольку в подавляющем большинстве случаев при расщелине губы и неба выявляется патология в полости носа, глотки, гортани и среднего уха [1,2,3,4].

Затруднение носового дыхания является наиболее частой жалобой детей с ВРГН. Ощущение затруднения носового дыхания носит субъективный характер и зависит от многих причин и особенностей организма ребенка [5,6]. В настоящее время дискутируется вопрос о типе воздушного потока, который создается при прохождении воздушной струи через полость носа. Убедительных данных за чисто турбулентный или ламинарный типы воздушного потока нет. Однако изменение направления и силы воздушного потока при наличии деформации перегородки полости носа приводит к нарушению прохождения воздушной струи через полость носа. Субъективно это воспринимается как повышенное носовое сопротивление. При этом деформация перегородки носа и наличие небно-глоточной недостаточности (НГН)

является наиболее частой причиной нарушения носового дыхания.

Несмотря на постоянное совершенствование методов диагностики, проблема оценки функций полости носа остается актуальной. Современные компьютерные технологии способствуют появлению новых неинвазивных, атравматичных методов, безопасно оценивающих функцию носа. К таким методам относят переднюю активную риноманометрию – ПАРМ [7,8].

Вместе с тем, в доступной литературе имеются единичные сообщения о применении метода ПАРМ для изучения геометрии полости носа, что не является, на наш взгляд, достаточным. В связи с этим необходимо разрабатывать и внедрять в клиническую практику современные методы определения респираторной функции полости носа для обоснования необходимости и определения объема проведения реконструктивных операций, особенно в детском возрасте [9,10]. Это позволит так же оценить функциональные результаты проведенных операций.

Цель исследования. Определить особенности данных ПАРМ у детей с ВРГН в зависимости от форм вторичных и остаточных деформаций носа после хейлопластики и НГН после уранопластики.

Объект и методы исследования. В исследовании принимали участия 59 детей с ВРГН, находящихся на диспансерном наблюдении в отделении детской челюстно-лицевой хирургии клиники ТГСИ, которым была проведена хейло- и уранопластика. Все больные в зависимости от формы и локализации деформации были распределены на две основные и контрольную группы: 1 группу составляли 31 пациент с вторичными и остаточными деформациями носа после хейлопластики, 2 группу составили 28 пациентов с вторичными и остаточными деформациями неба после уранопластики; 3 группа – контрольная включала 21 практически здоровых детей.

Критерием включения детей в основную группу явилось: возраст от 8 до 15 лет, наличие вторичных и остаточных деформаций носа (1 группа) и неба (2

группа), а также учитывалось для обеих групп отсутствие катаральных явлений слизистой оболочки полости носа, аллергического ринита.

Критерием включения детей в контрольную группу явилось: возраст от 8 до 15 лет, в анамнезе: отсутствуют жалобы со стороны ЛОР органов за последние 6 месяцев, субъективно отмечается отсутствие затруднения носового дыхания; слизистая полости носа имела розовый цвет, перегородка носа располагалась по центру или имела незначительное отклонение, носовые ходы широкие, аденоидные вегетации 0-1 степени. Данные контрольной группы приняты нами в качестве нормативных показателей для проведения сравнительной оценки с основной группой (табл. 1).

Таблица 1 – Распределение больных в зависимости от формы деформации и пола

Группа	Пол		Всего
	Мальчики	Девочки	
1 группа (основная)	17	14	31
2 группа (основная)	13	15	28
3 группа (контрольная)	11	10	21
ИТОГО	41	39	80

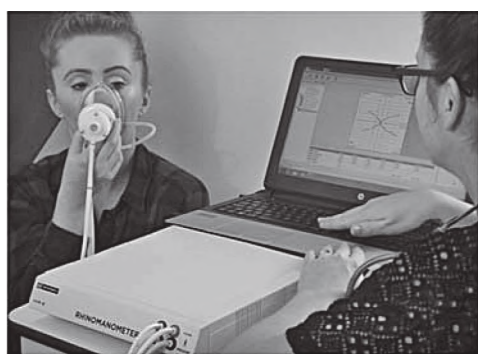Для оценки жалоб и анамнестических данных использовали специально составленную анкету-опросник, предусматривавшую возможность уточнения характера субъективных ощущений. Определение выраженности нарушения дыхательной функции носа пациенты осуществляли самостоятельно, дифференцируя следующие признаки: нормальное носовое дыхание; незначительное ухудшение носового дыхания; значительное ухудшение носового дыхания.

Для объективной оценки носового дыхания нами использован риноманометр компьютерный РИНО-ЛАН (рис. 1) – аппарат, который позволяет проводить

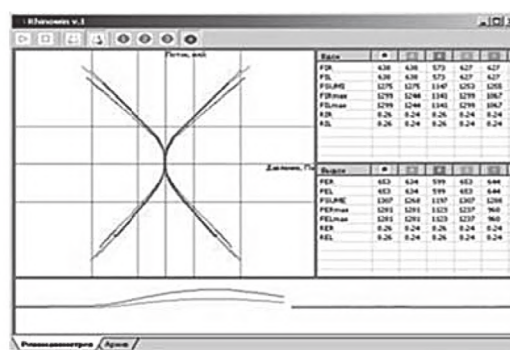
детей без патологии челюстно-лицевой области и ЛОР органов.

Результаты исследования и их обсуждение. По результатам анкетирования все пациенты 1 – основной группы жаловались на деформацию носа (характерная симптоматика после хейлопластики), при этом 78,7±8,3% пациентов отмечали нарушения носового дыхания: при односторонних расщелинах с одной стороны, при двухсторонних расщелинах как обычно с обеих сторон (табл. 2). Анализ результатов исследований показывает, что у детей с ВРГН остаточные и вторичные деформации носа носили различный характер, зависели в основном от формы расщелины и в некоторых случаях от метода (объема) хирургического вмешательства. Так, у пациентов 1 группы при односторонней расщелине губы и неба после первичной хейлопластики наблюдается остаточная деформация и уплощенность крыловидного хряща носа на стороне расщелины, выраженность которого зависеть от тяжести патологии: при расщелинах губы и неба 2 и 3 степени (классификация Л.Е. Фроловой, 1974), а также от развития послеоперационных локальных воспалительных осложнений. У пациентов с двухсторонней расщелиной губы и неба отмечались недоразвитие носовой перегородки и более выраженная деформация и уплощенность крыловидных хрящей с обеих сторон (рис. 1 А).

Пациенты 2 группы, у которых наблюдались вторичные и остаточные деформациями после уранопластики в виде НГН или в виде послеоперационных дефектов неба, предъявляли жалобу на назальный оттенок речи, деформацию зубов и зубных рядов (рис. 2-3). При этом только 51,4% пациентов отмечали нарушение носового дыхания. Результаты наших исследований показывают, что причиной развития НГН является неправильный выбор метода уранопластики или расхождение швов в результате присо-



А



В

Рисунок 1 – А – Риноманометр «РИНОЛАН»; В – показатели риноманометрии на мониторе.

обследования по методике передней активной риноманометрии (ПАРМ). Основные количественные показатели, определяемые при ПАРМ – это суммарный объемный поток (СОП) и суммарное сопротивление воздушному потоку (СС) в точке фиксированного давления 150 Па/см³/с. Эти показатели находятся в обратно пропорциональной зависимости. Для оценки результатов ПАРМ носовая обструкция разделена на 3 степени: I степень – 700-870 см³/с; II степень – 500-700 см³/с, III степень – менее 500 см³/с. (О.В. Решетникова, 2013). Группу сравнения составили 17

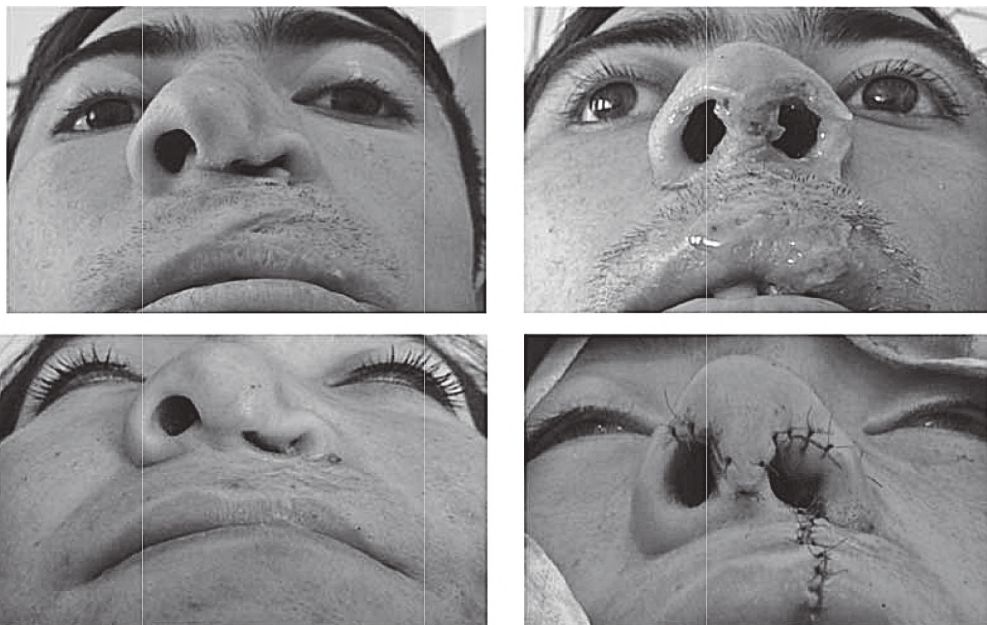
единения вторичной инфекции. Известно, что небо-глоточное кольцо (НГК) при врожденной расщелине неба имеет три формы (М.З. Дусмухамедов, 2006), при вертикально овальной форме НГК традиционные методы уранопластики не дают должного результата, так как при этом мягкое небо бывает резко укороченным, на наш взгляд при резко укороченной форме НГК необходимо использовать элементы ретротранспозиции мягкого неба или сужения глоточного кольца (А.А. Лимберг, 1927; Л.Е. Фролова, 1976; М.З. Дусмухамедов, 2006).

МЕТОДИ І МЕТОДИКИ

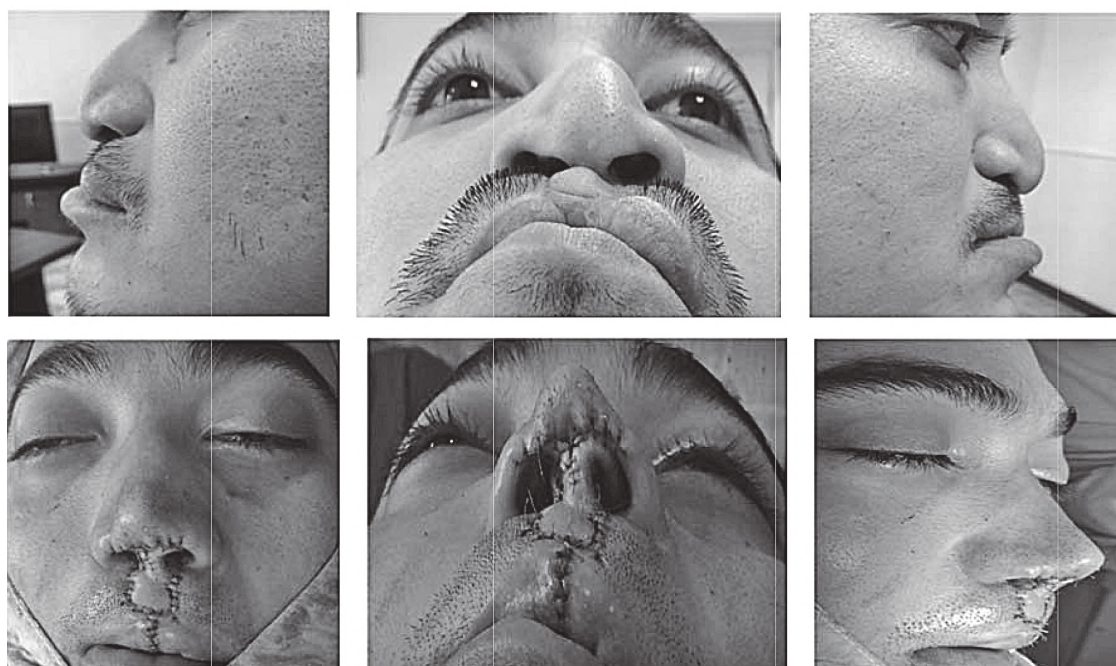Анализ результатов субъективной оценки носового дыхания указывает на то, что наиболее часто нарушения встречается у пациентов 1 группы (100%), тогда как у пациентов 2 группы на нарушение носового дыхания жаловались лишь 51,4%. На наш взгляд, это связано с недоразвитием носовой перегородки и более выраженной деформацией и уплощенностью крыловидного хряща носа на стороне расщелины при односторонней расщелине губы и неба, и с обеих сторон при двухсторонней расщелины губы и неба.

Таблица 2 – Результаты анкетирования субъективной оценки носового дыхания у пациентов с ВРГН

Группа	Деформация носа		Нормальное НД		Незнач. ухудш. НД		Знач. ухудш. НД		ВСЕГО	
	п	%	п	%	п	%	п	%	п	%
1 группа (осн)	31	100	-	-	14	63,6	17	85	31	38,7
2 группа (осн)	-	-	17	44,7	8	36,4	3	15	28	35
3 группа (контр.)	-	-	21	55,3	-	-	-	-	21	26,3
ИТОГО	31		38		22		20		80	100



А



Б

Рисунок 2 – Пациенты с остаточными и вторичными деформациями носа: А – Виды деформаций носа при односторонней расщелине губы и неба. Б – Виды деформаций носа при двухсторонней расщелине губы и неба.

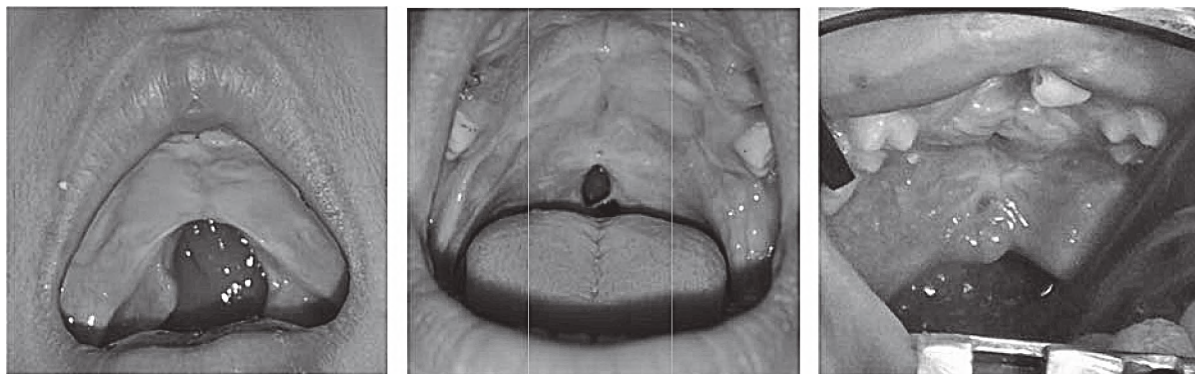


Рисунок 3 – Пациенты с остаточными и вторичными деформациями неба (НГН).

Таблица 3 – Результаты ПАРМ у пациентов с ВРГН при Pa-150 (M ± m)

Иссл. группы	СОП, см ³ /сек	СС, Па / см ³ /сек
1-группа (осн)	534 ± 57,1 *	0,26 ± 0,13*
2-группа (осн)	647 ± 39,3 *	0,35 ± 0,14*
3-группа (контр)	862 ± 23,2	0,24 ± 0,01

Примечание: * – p<0,001 по сравнению с контрольной группой.

Таблица 4 – Состояние носовой обструкции у пациентов с ВРГН (M ± m)

Группа	Без обструкции		НО 1 степени		НО 2 степени		НО 3 степени		ВСЕГО	
	n	%	n	%	n	%	n	%	n	%
1-гр. (осн)	2	3,9±1,3	11	21,6±4,7	18	35,9±6,4	20	39,2±7,1	51	63,7±7,1
2-гр. (осн)	12	41,4±3,2	5	17,2±1,9	9	31,1±3,5	3	1,1±0,6	29	36,3±5,2
ИТОГО	14	17,5±2,4	16	20±4,3	27	33,7±7,3	23	28,8±5,9	80	100

По полученным данным ПАРМ среднее значение суммарного объема потока (СОП) у пациентов 1 группы составило 534 ± 57,1 см³/сек, что на 38,1% ниже контроля, а у пациентов 2 группы, среднее значения СОП составили 647 ± 39,3 см³/сек, что 24,9% ниже контроля (табл. 3). Среднее значение суммарного сопротивления воздушному потоку (СС) у пациентов 1 группы составило 0,26 ± 0,13 Па / см³/сек, во 2 группе – 0,35 ± 0,14 Па / см³/сек, что выше уровня контроля на 8,3% и 45,8% соответственно. Результаты исследования свидетельствуют о том, что у большинства обследованных регистрировались симптомы нарушения носового дыхания, причем у пациентов 1 группы они были более выраженными.

По результатам исследования, несмотря на выявленную статистически достоверную корреляцию между значениями суммарного объемного потока носового дыхания, у 66 пациентов основной группы (82,5±7,1%) отмечено в различной степени выраженности наличия носовой обструкции по сравнению контролем (табл. 4), тогда как по результатам субъективных ощущений нарушения наблюдались у 42 (52,5±8,2%) обследованных. Носовая обструкция наиболее часто встречалась в 1 группе обследуемых – 63,7±7,1%, что на 20±6,7% больше, чем субъективных показателей. Частота встречаемости носовой обструкции 2-3 степени в этой группе составила 71,7±8,4%, что на 23,8±5,9% больше, чем субъективных ощущений пациентов. Значения носовой

обструкции у пациентов 1-й и 2-й групп были достоверно выше, чем в контрольной группе (P < 0,01).

Из литературных источников известно, что когда человек переходит на дыхание через рот, изменяется весь механизм функционирования различных органов и систем: нарушается дыхательный ритм, состав крови, отток крови и питание мозга, функция сердечно сосудистой системы. Исходя из вышеизложенного, нормализация носового дыхания является задачей перво-степенной важности.

Выводы

1. По результатам ПАРМ у 82,5% пациентов с вторичными и остаточными деформациями после хейло- и уранопластики отмечено в различной степени выраженности наличие носовой обструкции, тогда как по резуль-

татам субъективных ощущений нарушения носового дыхания отмечали лишь 55,8% пациентов.

2. Симптомы нарушения носового дыхания наиболее выражены у пациентов с вторичными и остаточными деформациями после хейлопластики.

Перспективы дальнейших исследований. Использование компьютерной риноманометрии – ПАРМ у пациентов с вторичными и остаточными деформациями после хейло- и уранопластики помогает более достоверно определить наличие и степень носовой обструкции, а также контролировать ее в динамике процесса лечения. Из литературных источников известно, что когда человек переходит на дыхание через рот, нарушается весь механизм функционирования различных органов и систем. Нарушается дыхательный ритм, отток крови и питание мозга, и как следствие – ухудшение памяти, мыслительных способностей, нарушение состава крови, функций сердечно сосудистой системы. Исходя из вышеизложенного, нормализация носового дыхания является задачей перво-степенной важности.

Таким образом, использование компьютерной риноманометрии у пациентов с ГФАО помогает более достоверно определить наличие и степень носовой обструкции и контролировать ее в динамике процесса лечения.

Література

1. Abdukayumov AA. Osobennosti rinomanometrii u bolnykh s khronicheskimi rinosinusitami. Peditria. Tashkent. 2014;3-4:13-4. [in Russian].
2. Dushmanamedov MZ, Yuldashev AA, Khasanov AI, Murtazayev SS, Dushmanamedov DM. The latest results of bone grafting of the defect in the alveolar process in patients with cleft lip and palate. Ukrainian journal of surgery. 2013;2(21):60-2.
3. Eseeva VV. Morfo-fiziologicheskie osobennosti polosti nosa pri iskrevenii nosovoy peregorodki [avtoreferat]. Moskva: 2006. s. 24. [in Russian].
4. Dushmanamedov DM, Yuldashev AA, Dushmanamedov MZ. New approach of cheilo-palatoplasty in children with unilateral congenital cleft lip and palate. European research: innovation in science, education and technology, XXXVII international scientific and practical conference. 2018.
5. Dushmanamedov DM, Abdukayumov AA, Khakimova ZK, Sayfuddinkhodjaeva O, Mirzaev AR. Otsenka morfometricheskikh izmeneniy verxnikh dykhatelnykh putey u bolnykh s gnaticeskoy formoy anomalii okklyuzii. Stomatologiya. 2018;4:52-4. [in Russian].
6. Piskunov GZ, Piskunov SZ. Rukovodstvo po rinologii. M.: Littera; 2011. 960 s. [in Russian].
7. Reshetnikova OV, Evseeva VV, Reshetnikov SV. Perednyaya aktivnaya rinomanometriya v diagnostike khronicheskikh rinitov. Rossiyskaya rinolohiya. 2013;21(4):9-13. [in Russian].
8. Chepik EA, Topolnitskiy OZ, Tugarin VA, Persin LS. Morfometricheskie i funktsionalnye osobennosti chelyustno litsevoy oblasti u patsientov s gnaticeskoy formoy mezialnoy okklyuzii v vozraste 18-25 let. Moskva. J. «Stomatolog». 2007. s. 21-5. [in Russian].
9. Mortuaire G, de Gabory L, François M, Massé G, Bloch F, Brion N, et al. Rebound congestion and rhinitis medicamentosa: nasal decongestants in clinical practice. Critical review of the literature by a medical panel. European annals of otorhinolaryngology, head and neck diseases. 2013;130(3):137-44.
10. Reshef A, Kidon-Yankovich M, Cohen-Kerem R, Rottem M, Rott Y, Agmon-Levin N, et al. Chronic rhinitis. Clinical guidelines 2010. Harefuah. 2011;150(3):275-8.

КЛІНІКО-ДІАГНОСТИЧНА ЗНАЧИМІСТЬ ПЕРЕДНЬОЇ АКТИВНОЇ РИНОМАНОМЕТРІЇ У ДІТЕЙ З ВРОДЖЕНОЮ УЩЕЛИНОЮ ГУБИ І НЕБА

Дусмухамедов М. З., Різаєв Ж. А., Дусмухамедов Д. М., Абдукаюмов А. А., Хакімова З. К.

Резюме. Утруднення носового дихання є найчастішою скаргою дітей з ВРГН. Відчуття утруднення носового дихання носить суб'єктивний характер і залежить від багатьох причин і особливостей організму дитини.

Незважаючи на постійне вдосконалення методів діагностики, проблема оцінки функцій порожнини носа залишається актуальною. Сучасні комп'ютерні технології сприяють появі нових неінвазивних, атравматичних методів, безпечно оцінюють функцію носа. До таких методів відносять передню активну риноманометрію – ПАРМ.

Мета дослідження. Визначити особливості даних ПАРМ у дітей з ВРГН в залежності від форм вторинних і залишкових деформацій носа після хейлопластики і НГН після уранопластики.

У дослідженні брали участі 59 дітей з ВРГН, що знаходяться на диспансерному спостереженні у відділенні дитячої щелепно-лицьової хірургії клініки ТГСІ, яким була проведена хейло- і уранопластика. Всі хворі в залежності від форми і локалізації деформації були розподілені на дві основні і контрольну групи: 1 групу становили 31 пацієнт з вторинними і залишковими деформаціями носа після хейлопластики, 2 групу склали 28 пацієнтів з вторинними і залишковими деформаціями неба після уранопластики; 3 група – контрольна включала 21 практично здорових дітей.

Використання комп'ютерної риноманометрії – ПАРМ у пацієнтів з ВРГН допомагає більш достовірно визначити наявність і ступінь носової обструкції, а також контролювати її в динаміці процесу лікування.

Ключові слова: ВРГН, риноманометрія, НГН.

КЛИНИКО-ДИАГНОСТИЧЕСКАЯ ЗНАЧИМОСТЬ ПЕРЕДНЕЙ АКТИВНОЙ РИНОМАНОМЕТРИИ У ДЕТЕЙ С ВРОЖДЕННОЙ РАСЩЕЛИНОЙ ГУБЫ И НЕБА

Дусмухамедов М. З., Різаєв Ж. А., Дусмухамедов Д. М., Абдукаюмов А. А., Хакімова З. К.

Резюме. Затруднение носового дыхания является наиболее частой жалобой детей с ВРГН. Ощущение затруднения носового дыхания носит субъективный характер и зависит от многих причин и особенностей организма ребенка.

Несмотря на постоянное совершенствование методов диагностики, проблема оценки функций полости носа остается актуальной. Современные компьютерные технологии способствуют появлению новых неинвазивных, атравматичных методов, безопасно оценивающих функцию носа. К таким методам относят переднюю активную риноманометрию – ПАРМ.

Цель исследования. Определить особенности данных ПАРМ у детей с ВРГН в зависимости от форм вторичных и остаточных деформаций носа после хейлопластики и НГН после уранопластики.

В исследовании принимали участия 59 детей с ВРГН, находящихся на диспансерном наблюдении в отделении детской челюстно-лицевой хирургии клиники ТГСИ, которым была проведена хейло- и уранопластика. Все больные в зависимости от формы и локализации деформации были распределены на две основные и контрольную группы: 1 группу составляли 31 пациент с вторичными и остаточными деформациями носа после хейлопластики, 2 группу составили 28 пациентов с вторичными и остаточными деформациями неба после уранопластики; 3 группа – контрольная включала 21 практически здоровых детей.

Использование компьютерной риноманометрии – ПАРМ у пациентов с ВРГН помогает более достоверно определить наличие и степень носовой обструкции, а также контролировать ее в динамике процесса лечения.

Ключевые слова: ВРГН, риноманометрия, НГН.

CLINICAL AND DIAGNOSTIC SIGNIFICANCE OF ANTERIOR ACTIVE RHINOMANOMETRY IN CHILDREN WITH CONGENITAL CLEFT LIP AND PALATE

Dushmanamedov M. Z., Rizaev J. A., Dushmanamedov D. M., Abdukayumov A. A., Khakimova Z. K.

Abstract. Difficulty in nasal breathing is the most common complaint of children with CCLP. The feeling of difficulty in nasal breathing is subjective and depends on many causes and characteristics of the child's body.

Despite the continuous improvement of diagnostic methods, the problem of evaluating the functions of the nasal cavity remains relevant. Modern computer technology contributes to the emergence of new non-invasive, atraumatic methods that safely evaluate the function of the nose. These methods include anterior active rhinomanometry – PARM.

Purpose of the study. To determine the peculiarities of these PARM in children with ARH, depending on the forms of secondary and residual deformities of the nose after cheiloplasty and NGN after uranoplasty.

The study involved 59 children with CCLP who were under observation at the Department of Pediatric Maxillo-facial Surgery at the TGS Clinic, which underwent cheilo- and uranoplasty. All patients, depending on the shape and localization of the deformation, were divided into two main and control groups: 1 group comprised 31 patients with secondary and residual deformities of the nose after cheiloplasty, 2 group consisted of 28 patients with secondary and residual deformities of the palate after uranoplasty; 3 group – control included 21 healthy children.

The use of computer rhinomanometry – PARM in patients with ARH helps to more reliably determine the presence and degree of nasal obstruction, as well as to control it in the dynamics of the treatment process.

Key words: congenital cleft lip and palate, rhinomanometria, PPS, uranoplasty.

Рецензент – проф. Безшапочний С. Б.

Стаття надійшла 03.10.2019 року

DOI 10.29254/2077-4214-2019-4-1-153-198-201

УДК 616.314.089.28/29.77-635: 615.465-026.73: 615.011.3/5-07

*Кіндій В. Д., *Король М. Д., *Кіндій Д. Д., *Король Д. М., **Вакулович З. А.

ВПЛИВ ПОСЛІДОВНИХ ПЕРЕПЛАВОК REMANIUM GM 700 НА СТРУКТУРУ І МЕХАНІЧНІ ВЛАСТИВОСТІ СПЛАВУ

*Українська медична стоматологічна академія (м. Полтава)

**КВУЗ «Житомирський медичний інститут» Житомирської обласної ради (м. Житомир)

korolmd53@gmail.com

Зв'язок публікації з плановими науково-дослідними роботами. Робота є фрагментом комплексної ініціативної теми кафедри післядипломної освіти лікарів стоматологів-ортопедів Української медичної стоматологічної академії: «Вплив стоматологічних конструкцій і матеріалів на протезне поле і адаптаційні властивості організму», державний реєстраційний № 0116u004188.

Вступ. Неблагородні сплави [1,2] залишаються основними конструкційними матеріалами для незнімних зубних протезів, серед яких є кобальтохромові (КХС) і нікельхромові (НХС) сплави.

За даними ряду авторів, зубні техніки все частіше використовують у своїй роботі ливники, що може сильно змінювати задані виробником фізико-механічні властивості і цитотоксичність сплавів [3].

Принципи розробки і впровадження в стоматологічну практику нових конструкційних матеріалів зумовлені вимогами до сучасного ортопедичного лікування з урахуванням функціональних властивостей протезів, їх довговічності, естетичності, біосумісності й економічності.

Деякі дослідники [4], встановили, що проведення багатократних плавок призводить до небажаного збільшення вмісту кисню. Як відомо, в усадковій раковині, що є дефектом відливання, підвищується концентрація оксидів, небажаних домішок, зростає пористість. Так само вміст основних компонентів в усадковій раковині може відрізнятись від хімічного складу самого відливання, тому використання усадкової раковини при повторній переплавці вважається неприпустимим.

У останні роки, проведені дослідження дали великий експериментальний і клінічний матеріал для з'ясування хімічних, фізико-технологічних властивостей відомих сплавів, біосумісності зубних протезів,

зв'язок виготовлених з вітчизняних і зарубіжних сплавів. Відливання – найпоширеніший метод виготовлення металевих конструкцій дентальних протезів в ортопедичній стоматології [5,6]. Це зумовлено тим, що штамповано-паяні конструкції мають ряд істотних недоліків як технологічного, так і клінічного характеру. До однієї з важливих переваг відливання як методу належить можливість отримання монолітної конструкції, яка є точною копією моделі.

Зазначені обставини призводять до того, що завдяки рециркуляції (повторного використання) ливарних стоматологічних сплавів можна вирішити проблему зниження вартості протезів. Вказана проблема вже висвітлювалася у наукових роботах [6], а також були зроблені перші спроби її вивчення, проте яких-небудь систематичних результатів до теперішнього часу отримано не було.

Мета дослідження. Провести дослідження механічних властивостей і структури Co – Cr – Mo стоматологічного сплаву Remanium GM 700 при багатократних послідовних переплавках.

Об'єкт і методи дослідження. Сплав Remanium GM 700 поставляється на вітчизняний стоматологічний ринок фірмою Dentaurum (Німеччина) і згідно з паспортними даними містить Co-61%, Cr-32%, Mo-5%, інші – Mn, C, Si. Щільність сплаву 8,2-103 кг/м³, умовна межа плинності $\delta_{0,2}=740$ МПа, межа міцності на розтягання $\delta_{np}=960$ МПа, максимальна деформація при розтяганні $\Sigma\sigma=4\%$, модуль пружності $E=22,5$ ГПа.

Для проведення механічних випробувань початковий сплав піддавався послідовній шестикратній переплавці по режиму, вказаному фірмою виробником. Температура розплаву 1370°C, час витримки 10 хвилин. Після цього розплав пересівався у виливниці