

ЖІНОЧА РЕПРОДУКТИВНА СИСТЕМА НАЩАДКІВ ЩУРІВ, НАРОДЖЕНИХ САМИЦЯМИ З ВАГІТНІСТЮ, УСКЛАДНЕНОЮ «ПАСИВНИМ» ТЮТЮНОПАЛІННЯМ ДУ «Інститут проблем ендокринної патології ім. В. Я. Данилевського НАМН України» (м. Харків) ipep_pathohistology@ukr.net

Зв'язок публікації з плановими науково-дослідними роботами. Представлена робота є фрагментом НДР «Вивчення наслідків впливу «пасивного тютюнопаління» матерів під час вагітності на сомато-ендокринний фенотип нащадків (експериментальне дослідження)», № державної реєстрації 0117U007187.

Вступ. На сьогодні стрімке зростання ендокринопатій та коморбідних станів серед людської популяції, що призводять до значних, як людських, так і економічних втрат, свідчить про існуючу обмеженість наших знань відносно витоків цих хвороб, вказує на недостатню ефективність профілактичних, діагностичних та лікувальних заходів.

Останнім часом все ширшого признання серед медичної спільноти набуває переконання в тому, що етіопатогенетична основа багатьох захворювань усіх вікових категорій людей обумовлена негараздами в організмі жінки під час виношування дитини.

Показано, що дія дуже великого переліку чинників довкілля не тільки ускладнює перебіг вагітності, часто призводячи до її зриву, а й віддзеркалюється на стані здоров'я народжених дітей. Останнє проявляється численними хворобами у них на етапах, значно віддалених від терміну народження. Теорія, що пов'язує зміни в умовах розвитку плода з появою захворювань дитини, як безпосередньо після народження, так і в дорослому житті, отримала назву теорії «пренатального програмування хронічних хвороб дорослих» [1,2].

На тепер зв'язок таких патологічних станів, як гіпертензія, дисліпідемія, ожиріння, гіперглікемія, інсулінорезистентність – тобто всіх складових метаболічного синдрому та цукрового діабету 2 типу, а також ниркової й печінкової недостатності, пов'язують із затримкою розвитку плода в утробі матері та народженням дитини з низькою вагою. При цьому в якості основних причин затримки росту дитини *in utero* розглядаються недостатнє харчування та стрес матері під час вагітності [3,4], при яких спостерігається зростання концентрації глюкокортикоїдів (ГК), в плазмі крові матері, котре, відповідно, призводить до зростання концентрації ГК в організмі плода, які активують катаболічні процеси в його тканинах (перш за все – в жировій), обумовлюючи народження дитини з низькою вагою [5]. Показано, що паління під час вагітності є однією з найбільш вагомих причин затримки росту плода, а значить і порушень формування його функціональних систем. Доведено, що паління значно знижує вагу плода навіть при вживанні однієї сигарети на добу [6]. Новонароджені нащадки матерів, котрі палять впродовж вагітності, мають не тільки знижену вагу, а й зменшення довжини тулуба та обсягу голови [7]. Нещодавно показано, що негативний вплив нікотину на ріст плода відбувається шляхом пригнічення вісі «гормон росту – інсуліноподібні фактори росту», яка відіграє більш значну роль у рості плода в ембріональному періоді, ніж сам гормон росту [8].

За світовою статистикою, від 20 до 60 % жінок продовжують палити упродовж усієї вагітності, а більше ніж 80 % вагітних жінок постійно знаходиться від впливом так званого «пасивного» тютюнопаління. Під цим терміном мають на увазі потрапляння в організм вагітної, котра сама не палить, як диму від згорання основної маси сигарети, що викурюють люди поряд з вагітною жінкою вдома, або в громадських місцях, а й тих токсичних продуктів (до 4000), які видихає палій, виділяють його одяг, волосся, речі [9]. Саме «пасивне» тютюнопаління, від якого жінка часто не взмозі захистити себе, є причиною багатьох проблем як для самих вагітних, так і для їх нащадків.

Доведено, що нікотин, продукти його метаболізму та сотні токсичних речовин, що виділяються в навколишнє середовище при палінні, впливають на всі без винятку тканини матері та плода, оскільки активно зв'язуються з ацетилхоліновими рецепторами та провокують дисрегуляцію нікотинової, мускаринової, а також катехоламінергічної та серотонінергічної систем нейротрансмітерів плода. Все це змінює фенотип нейрорегуляторної системи ще в плідному періоді та має довготривалі наслідки. При цьому вважається, що найбільш уразливою до вказаних чинників є репродуктивна система нащадків чоловічої статі [10].

В той же час дані про віддалені наслідки тютюнопаління вагітних для структури та функції репродуктивної системи нащадків жіночої статі в літературі практично не висвітлені [11,12].

Мета роботи – визначити гістофункціональні особливості репродуктивних органів у щурів зрілого репродуктивного віку жіночої статі – нащадків матерів, підданих дії «пасивного» тютюнопаління під час вагітності.

Об'єкт і методи дослідження. Експериментальні дослідження було проведено з дотриманням основних положень Ухвали Першого національного конгресу з біоетики «Загальні етичні принципи експериментів на тваринах» (2001 р.), вимог гуманного ставлення до піддослідних тварин, регламентованих Законом України «Про захист тварин від жорстокого поводження» (№ 3447-IV від 21.02.2006 р.) та Європейською конвенцією про захист хребетних тварин, які використовуються для дослідних та інших наукових цілей (Страсбург, 18.03.1986 р.).

Об'єктом дослідження були 6-місячні щури жіночої статі популяції Wistar – нащадки першого покоління, отримані від контрольних (інтактних) самиць та самиць, які були піддані дії тютюнового диму при відтворенні моделі «пасивного» тютюнопаління [13]. Щурів контрольної групи утримували в стандартних умовах віварію на питному режимі *ad libitum* та добовому раціоні, рекомендованому для цих тварин.

Для отримання нащадків спаровували самиць з нормальним естральним циклом з сексуально активними самцями за умовою «один самець – одна сами-

ця». День, коли у вагінальному мазку було знайдено сперматозоїди, вважали першим днем вагітності.

Моделювання ситуації «пасивного» тютюнопаління було досягнуто шляхом утримання вагітних самиць (по 1 особині) в прозорій камері розміром (95 x 80 x 65) см³, (об'єм 0,49 м³), що були розташовані в окремій кімнаті при температурі 23°C ± 1°C та відносній вологості 50%-60%. Сигарети розміщували в верхній частині камери у спеціальному отворі, що не дозволяло щурам їх торкатися. Сигарети спалювалися повністю. Вагітні самиці були піддані дії нікотину та комплексу інших речовин протягом тління однієї сигарети (8-10 хвилин) щоденно протягом всього терміну вагітності. Використовували сигарети комерційного бренду наступного складу: 0,7 мг нікотину, 11 мг смоли, які вважаються сигаретами «середньої міцності». Розрахунок еквівалентної дози нікотину і часу експозиції тварин тютюновим димом проводився на підставі апробованої моделі [13], згідно з якою одна тварина в експерименті отримувала не більше 0,043 мг нікотину.

Експериментальну групу вагітних самиць утримували на питному режимі ad libitum та об'єму харчування, що зазвичай споживають ці тварини за добу, при збереженні якісного складу, рекомендованого для щурів протягом всього гестаційного періоду. У всіх вагітних самиць спостерігали перебіг вагітності та родової діяльності. День пологів вважали першим днем життя щурят. По досягненню щурами 6-місячного віку проводили дослідження тривалості та структури естрального циклу (шляхом щоденного (протягом не менш, ніж три цикли (16 днів)), аналізу вагінальних мазків) [14], оскільки саме ці показники характеризують функціональну активність репродуктивної системи особин жіночої статі. Після цього тварин неживлювали шляхом швидкої декапітації.

Для проведення гістологічних досліджень вилучені статеві органи (матку та яєчники), фіксували в 10%-ому розчині нейтрального формаліну, зневоднювали в спиртах, заливали в парафін, виготовляли серійні зрізи завтовшки (4-5) мкм. Гістологічні препарати, забарвлені гематоксиліном і еозином, використовували для загальної оцінки стану тканин у складі статевих органів. Вивчення та фотографування мікропрепаратів проводили за допомогою світлового мікроскопа «Primo Star» (Carl Zeiss, Німеччина) з вмонтованою камерою Canon G 10. При цьому з одного органа в кожній тварини виготовляли не менше ніж 15 серійних зрізів, на яких вивчали від 30 до 70 полів зору, проводили мікроскопічний аналіз гістоструктури, застосовуючи різні збільшення мікроскопу. Дослідження гормонального статусу проводили шляхом визначення в плазмі крові статевих гормонів імуноферментним методом, використовуючи стандартні ІФА-набори: «Progesterone ELISA» та «Estradiol ELISA» виробництва DRG Instruments GmbH (Німеччина), «Стероїд ІФА-тестостерон» виробництва ТОВ «Компанія Алкор Био» (Росія). Концентрацію гормонів встановлювали за допомогою імуноферментного фотометричного аналізатора «Stat-Fax» 2100 (США). Статистичний аналіз отриманих даних проведено за допомогою пакету статистичних програм Excel 2010 та Statistica 6.0. Нормальність розподілу даних (відповідність закону Гауса) визначено за допомогою критерію Шапіро-Уїлка. Отримані результати представлено в таблицях як: \bar{x}

– середнє арифметичне, S_x – статистична похибка середнього арифметичного. Відмінність показників вважали статистично значущими при $p < 0,05$.

Результати дослідження та їх обговорення. Як свідчать дані, наведені в таблиці 1, хоча рівні прогестерону та естрадіолу у піддослідних тварин були нижчі, ніж у контрольних, але різниця в обох випадках не сягала рівня статистичної значущості. Одночасно, «пасивне» тютюнопаління матерів в період вагітності викликало у нащадків-самиць, отриманих від таких матерів, підвищення рівня тестостерону в крові (у 1,26 разів) ($p_{1,2} < 0,05$).

На сьогодні достеменно не встановлено, які структурні зміни відбуваються в органах жіночої репродуктивної системи у дітей, матері яких були піддані дії тютюнопаління (активного чи «пасивного») під час вагітності, хоча певний обсяг клінічних [10,15] спостережень за розвитком репродуктивної дисфункції у дівчаток, народжених матерями, які зловживали тютюнопалінням, виношуючи дитину, дозволяє висунути припущення про пов'язаність зростання випадків

Таблиця 1 – Показники концентрації статевих гормонів у 6-місячних інтактних та піддослідних самиць

Група	Показник, нмоль/л		
	Прогестерон	Естрадіол	Тестостерон
1. Контроль n=12	132,63±6,75	0,457±0,02	3,23±0,24
2. Пасивне тютюнопаління n=8	106,66±11,29 0,05<p1,2<0,1	0,406±0,02 0,05<p1,2<0,1	4,08±0,13 p1,2 < 0,02

розвитку дисменореї в пубертатному віці і раннього виникнення аменореї та безпліддя в молодому віці у зв'язку з транс-плацентарним токсичним впливом нікотину на жіночу репродуктивну систему у ембріонально-плодовому періоді. Аналогічні дані отримані і в окремих експериментальних дослідженнях на щурах [16].

В нашій роботі вивченню особливостей гістологічної будови органів репродуктивної системи у піддослідних нащадків у дорослому віці передувало визначення маси цих органів. Отримані дані свідчать про відсутність різниці цих показників у групах порівняння.

Морфо-гістологічні дослідження показали, що у тварин інтактної групи, які досягли віку 6-ти місяців, яєчники мають неправильну довгасто-витагнуту форму, дещо бугристу поверхню, що пов'язано зі

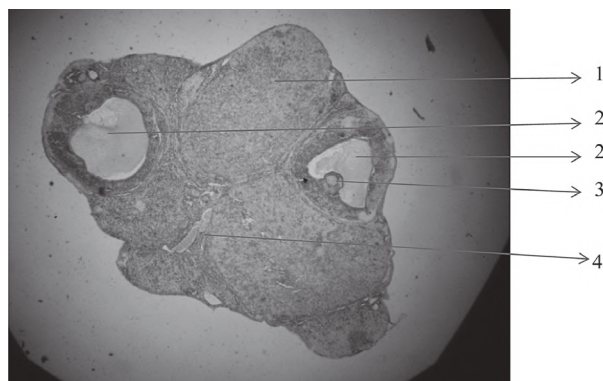


Рисунок 1 – Яєчник 6-місячної самиці-нащадка інтактної матері. Забарвлення гематоксилін-еозином, 36. x 40.

Умовні позначки: 1 – кіркова речовина, 2 – «граафівий пухирець», 3 – яйценосний бугорок із зрілою яйцеклітиною, 4 – мозкова речовина.

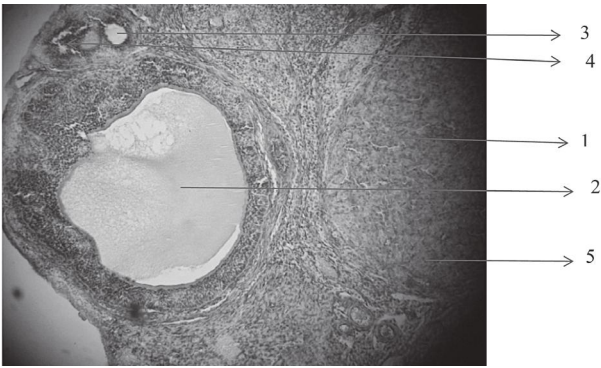


Рисунок 2 – Яєчник 6-місячної самиці-нащадка інтактної матері. Забарвлення гематоксилін-еозином, 36. x 100.

Умовні позначки: 1 – кіркова речовина, 2 – «граафовий пухирець», 3 – ростучий фолікул, 4 – атретичний фолікул, 5 – жовте тіло.

збільшенням розмірів «граафових пухирців» та зтонченням над ними кіркового шару органа (рис. 1).

Зовні яєчники вкриті гладкою серозною оболонкою, сформованою шаром щільної сполучної тканини, вкритої епітеліальними клітинами. На повздовжньому зрізі органу видно, що кіркова частина в яєчниках інтактних тварин значно переважає мозкову за площею (рис. 1).

В мозковій частині, представленій ущільненою сполучною тканиною, в ділянці так званих «воріт» яєчника в орган входять/виходять кровоносні судини. В кірковій частині органа інтактної самиці-нащадка під зовнішньою оболонкою спостерігаються дрібні атретичні фолікули та ростучі фолікули на різних стадіях дозрівання.

На рис. 2 представлено зрілий «граафовий пухирець» з деталями будови, що характерна для цих утворень. Чітко видно значна наповненість пухирців фолікулярною рідиною, кровоносний та фіброзний шари сполучнотканинної оболонки, а яйценосний бугорок із зрілою яйцеклітиною всередині можна бачити на рис. 1. Більшу площу кіркової частини яєчників займають жовті тіла, котрі сформувалися внаслідок попередніх овуляцій. А в мозковій частині серед фіброзної сполучної тканини проходить велика кількість кровоносних судин.

Рисунки 3, 4 демонструють гістологічну будову яєчників самиць-нащадків, отриманих від матерів, що були піддані дії продуктів тютюнопаління під час вагітності.

На представлених рисунках видно, що ростучих фолікулів нормальної будови дуже невелика кількість,

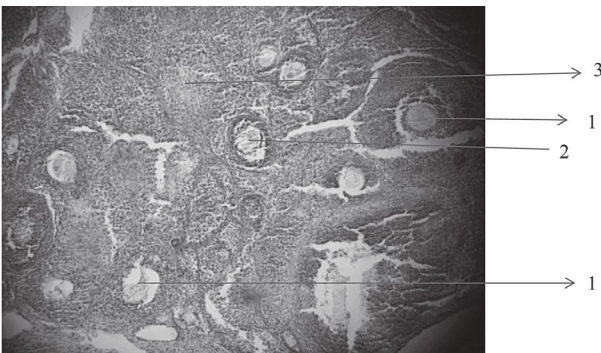


Рисунок 3 – Яєчник 6-ти місячної самиці-нащадка матері, яка була піддана дії продуктів тютюнопаління під час вагітності. Забарвлення гематоксилін-еозином, 36. x 100

Умовні позначки: 1 – ростучий фолікул, 2 – атретичний фолікул, 3 – жовте тіло.

зрілі «графові пухирці» – взагалі поодинокі, а більшість фолікулів знаходиться на тій чи іншій стадії атреції, в яких яйцеклітини зморщуються, ущільнюються та заміщуються сполучною тканиною. В мозковій частині яєчників цих самиць кровоносні судини часто дуже розширені (присутні ознаки гемостазу); спостерігаються осередки деструкції сполучної тканини. Саме вказані структурні зміни співпадають з дисгормональним станом у цих тварин – деяким падінням рівня естрогенів та зростанням концентрації тестостерону (див. табл. 1).

У певній частині самиць-нащадків (3 з 8) з цієї групи кількість ростучих фолікулів надзвичайно мала, а атретичні зміни надто виразні. У таких тварин майже вся кіркова речовина заміщена щільною мало диференційованою сполучною тканиною з великою кількістю кровоносних судин, які врастають збоку мозкової речовини.

Все вище описане разом з коливанням концентрації естрогенів та підвищенням рівнем тестостерону в цих самиць-нащадків піддослідних матерів (див. табл. 1) вказує на ранні негативні зміни в їх репродуктивній системі, котрі складають передумови значного зниження репродуктивних можливостей у цих тварин.

Гістологічні дослідження іншого органу репродуктивної системи самиць, а саме – матки, показало, що в нащадків із контрольної групи, розміри органу та мікроструктура – типові: орган має довгастого-втягнутої форму та складається із 3-х оболонок – слизової (ендометрію), м'язової (міометрію) та зовнішньої (периметрію). Ендометрій сформований пухкою неоформленою сполучною тканиною, основу якої складають ретикулярні та колагенові волокна. Зсередини ендометрій вкритий одношаровим циліндричним епітелієм (рис. 5). Подекуди ендометрій розвинутий неоднорідно, за рахунок чого мають місце виступи різних розмірів та форм. В ендометрії спостерігається густа сітка кровоносних судин (в основному капілярного типу) та велика кількість маткових залоз або крипт. Це прості трубчасті залози: вони прямі або звивисті і, навіть, розгалужені. Їх епітелій є продовженням епітелію, котрий вкриває ендометрій зсередини.

На препаратах можна бачити, що ці залози доходять до міометрію та заглиблюються в нього. Міометрій за своєю товщиною значно тонший за ендометрій, складається з пучків міоцитів, котрі мають різний напрямок розташування – повздовжній, циркулярний, поперечний, між якими знаходяться тонкі прошарки сполучної тканини та кровоносні судини. Особливо

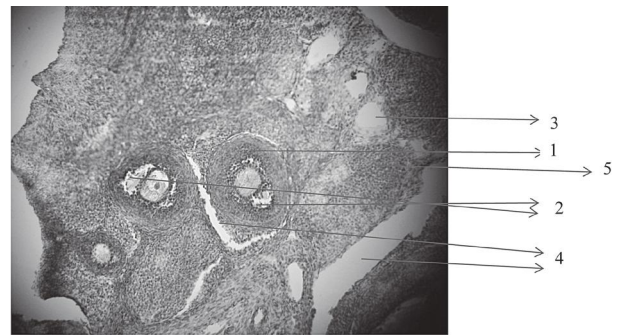


Рисунок 4 – Яєчник 6-місячної самиці-нащадка матері, яка піддана дії продуктів тютюнопаління під час вагітності. Забарвлення гематоксилін-еозином, 36. x 100.

Умовні позначки: 1 – нормальний ростучий фолікул, 2 – атретичні фолікули, 3 – заміщення загиблих фолікулів сполучною тканиною, 4 – кровоносні судини, 5 – осередки деструкції сполучної тканини.




Рисунок 5 – Матка 6-місячної самиці-нащадка інтактної матері. Забарвлення гематоксилін-еозином, 36. x 40.

Умовні позначки: 1 – ендометрій, 2 – міометрій, 3 – периметрій, 4 – кровоносні судини.

велика кількість судин різного діаметру розташована на межі між міометрієм та ендометрієм (**рис. 6**). Периметрій або зовнішня серозна оболонка матки сформована тонким шаром пухкої сполучної тканини, що контактує з міометрієм, та вкрита шаром плоских ендотеліальних клітин, так званним мезотелієм.

На гістологічних препаратах, виготовлених із маток самиць-нащадків 6-місячного віку, отриманих від піддослідних самиць-матерів, відмічається значне потовщення ендометрію (в 2-4 рази), зростання кількості та розгалуженості маткових залоз та сітки кровоносних судин (**рис. 6**). Подекуди ці залози (крипти) так розвинуті, що заглиблюючись від внутрішньої поверхні ендометрію, створюють картину його розділення на окремі ділянки. Товщина міометрію зменшується. Така мікроструктура органу свідчить про його функціональну зрілість та готовність до імплантації яйцеклітин, але виразні атрофічні процеси в яєчниках самиць-нащадків піддослідних матерів, описані вище, вказують на те, що першопричиною зниження фертильності у самиць-нащадків матерів, підданих дії «пасивного» тютюнопаління в період виношування плодів, полягають в оваріальній недостатності.

Вивчення естрального циклу по вагінальним мазкам нащадків, отриманих від інтактних матерів, показало (**табл. 2**), що у цих самиць естральний цикл мав нормальну тривалість і структуру, котра взагалі притаманна інтактним тваринам даного виду та віку.

Тривалість естральних циклів у нащадків-самиць, отриманих від матерів, які були піддані дії «пасивного» тютюнопаління під час вагітності, була довшою за рахунок статистично значущого подовження міжтічкової фази циклу відносно контрольних самиць ($P < 0,01$) (**див. табл. 2**). Ті результати співпадають зі зміною гормонального статусу та гістологічної будови яєчників і матки у самиць піддослідної групи. Останнє свідчить про зниження репродуктивного потенціалу у нащадків-самиць внаслідок внутрішньоутробного потрапляння в їх організм продуктів тютюнового диму,

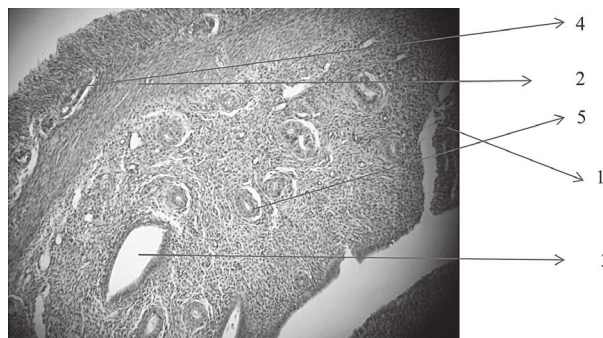


Рисунок 6 – Матка 6-місячної самиці-нащадка матері, яка була піддана дії продуктів тютюнопаління під час вагітності. Забарвлення гематоксилін-еозином, 36. x 100.

Умовні позначки: 1 – крипти ендометріальних залоз, 2 – міометрій, 3 – поперечний зріз крипти ендометрія, 4 – кровоносні судини між міометрієм та периметрієм, 5 – кровоносні судини з ознаками гемостазу.

Таблиця 2 – Тривалість та фазова структура естрального циклу самиць-нащадків контрольних та піддослідних матерів, ($\bar{x} \pm S_x$)

Група	Тривалість циклу, доба			Співвідношення тічка/міжтічка
	Цикл	Тічка	Міжтічка	
1. Контроль (n=19)	4,5±0,1	2,2±0,1	2,3±0,1	0,97±0,07
2. Паління (n=24)	4,9±0,3 p1,2 < 0,05	2,2±0,1	2,7±0,1* p1,2 < 0,01	0,81±0,08

Примітка. * – різниця між тривалістю тічки та міжтічки в межах однієї групи ($p < 0,05$).

навіть за умов так званого «пасивного» тютюнопаління їх матерів в гестаційному періоді.

Висновки

1. Рівень забезпеченості статевими гормонами нащадків піддослідної групи свідчить про коливання показників естрогенізації (в бік зниження) та виразне підвищення андрогенізації у щурів самиць-нащадків матерів, підданих впливу «пасивного» тютюнопаління під час виношування плодів.

2. Гістоструктура яєчників, матки та структура естральних циклів самиць-нащадків піддослідних матерів вказують на негативні зміни в органах їх репродуктивної системи, що складають передумови зниження репродуктивних можливостей у вказаних тварин.

3. «Пасивне» тютюнопаління вагітних впродовж гестаційного періоду – це чинник з виразним негативним впливом на репродуктивні можливості їх статевозрілих нащадків жіночої статі.

Перспективи подальших досліджень. Перспективи подальшої роботи над проблемою полягають у створенні та експериментальному дослідженні нової фармакологічної композиції, здатної захищати функціональні системи плода (перш за все, репродуктивну систему) від негативного впливу продуктів тютюнопаління, як активного так і «пасивного».

Література

- Barker DJ, Eriksson JG, Forsén T. Fetal origins of adult disease: strength of effects and biological basis. *Int. J. Epidemiol.* 2002;31:1235-9.
- Barker DJ. The developmental origins of adult disease. *J. Amer. Coll. Nutr.* 2004;23:588-95.
- Sedaghat K, Zahediasl S, Ghasemi A. Intrauterine programming. *Iran. J. Basic Med. Sci.* 2015;18(3):212-20.
- Govoni KE, Reed SA, Zinn SA. Cell biology symposium: metabolic responses to stress: from animal to cell: Poor maternal nutrition during gestation: effects on offspring whole-body and tissue-specific metabolism in livestock species. *J. Anim. Sci.* 2019;97:3142-52. DOI: 0.1093/jas/skz157
- Fowden AL, Valenzuela OA, Vaughan OR. Glucocorticoid programming of intrauterine development. *Domest. Anim. Endocrinol.* 2016;56:121-32.

6. Yang S, Decker A, Kramer MS. Exposure to parental smoking and child growth and development: a cohort study. *BMC Pediatrics*. 2013;13:104. DOI: 10.1186/1471-2431-13-104
7. Samper MP, Jiménez-Muro A, Nerín I. Maternal active smoking and newborn body composition. *Early Hum. Dev.* 2012;88(3):141-5. DOI: 10.1016/j.earhumdev.2012.03.001
8. Holt RIG. Fetal Programming of growth hormone-insulin-like growth factor axis. *Trends Endocr. Metab.* 2012;13(9):392-7.
9. Tobacco Advisory Group of the Royal College of Physicians Passive smoking and children [Internet]. 2010. Available from: <http://www.rcplondon.ac.uk/professional-Issues/Public-Health/Pages/Tobacco.aspx>
10. Hakonsen LB, Ernst A, Ramlau-Hansen CH. Maternal cigarette smoking during pregnancy and reproductive health in children: a review of epidemiological studies. *Asian. J. Androl.* 2014;16(1):39-49.
11. Bruin JE, Gerstein HC, Holloway AC. Long-term consequences of fetal and neonatal nicotine exposure: a critical review. *Toxicol. Sci.* 2010;116(2):364-74.
12. Britton J. Passive smoking damages children's health. *Practitioner.* 2010;254(1729):27-30.
13. Lyzurchyk LV. Vlyyanye tabachnogo dyma na soderzhanye toksychnykh elementov v organizme krysa. *Vestn. Orenbur. gos. un-ta.* 2014;6(167):71-4. [in Russian].
14. Kyrshenblat YaD. *Praktikum po endokrynologyy. M.: Vysshaya shkola; 1969. 256 s.* [in Russian].
15. Sakharova GM, Antonov NS. Tabakokurennye y reproduktivnaya funktsyya zhenshchyn. *Rus. med. zhurn.* 2013;1:12-24. [in Russian].
16. Holloway AC, Kellenberger LD, Petrik JJ. Fetal and neonatal exposure to nicotine disrupts ovarian function and fertility in adult female rats. *Endocrine.* 2006;30(2):213-6.

ЖІНОЧА РЕПРОДУКТИВНА СИСТЕМА НАЩАДКІВ ЩУРІВ, НАРОДЖЕНИХ САМИЦЯМИ З ВАГІТНІСТЮ, УСКЛАДНЕНОЮ «ПАСИВНИМ» ТЮТЮНОПАЛІННЯМ

Сергієнко Л. Ю., Селюкова Н. Ю., Геворкян А. Р., Перець О. В.

Резюме. В різних країнах світу до 60 % жінок вживають тютюнові вироби під час вагітності. Однак, ще більший відсоток (до 80 %) вагітних жінок знаходиться під впливом так званого «пасивного» тютюнопаління. Під цим терміном мають на увазі потрапляння в організм жінки, котра сама не палить, диму від згорання сигарет, що викурюють люди поряд з нею вдома або в громадських місцях, а також їх токсичних продуктів, які видихає палій, виділяють його одяг, волосся, речі. Вбачається, що саме «пасивне» тютюнопаління, від якого жінка часто невзможі захистити себе, є причиною багатьох проблем, як для самих вагітних, так і для їх дітей. Проблема потребує подальшого різнобічного дослідження. Дана робота присвячена вивченню гістофункціональних особливостей органів репродуктивної системи нащадків жіночої статі, народжених від матерів, які підлягали впливу «пасивного» тютюнопаління протягом виношування плодів. Об'єктом дослідження були щури 6-місячного віку жіночої статі популяції Wistar – нащадки першого покоління, отримані від контрольних (інтактних) самиць та самиць, які були піддані дії складових тютюнового диму при відтворенні моделі «пасивного» тютюнопаління. Вивчено гістологічні зміни органів репродуктивної системи та гормональний статус 6-місячних самиць-нащадків матерів, в організмі яких продукти згорання сигарет попадали через дихальні шляхи. Знайдені виразні дегенеративні зміни в яєчниках та матці у піддослідних нащадків на тлі коливання рівня жіночих статевих гормонів з одночасним підвищенням тестостерону в плазмі крові. Характер змін у органах репродуктивної системи, рівня статевих гормонів та структури естральних циклів свідчить про дочасне зниження фертильних можливостей у нащадків жіночої статі, котрі під час ембріонального розвитку підлягали негативному впливу продуктів тютюнопаління, які потрапляли в організм вагітної самиці пасивним шляхом. Таким чином, «пасивне» тютюнопаління самиць впродовж гестаційного періоду – це чинник з виразним негативним впливом на репродуктивні можливості їх статевозрілих нащадків жіночої статі.

Ключові слова: «пасивне» тютюнопаління вагітних, нащадки жіночої статі, репродуктивна система.

ЖЕНСКАЯ РЕПРОДУКТИВНАЯ СИСТЕМА ПОТОМКОВ КРЫС, РОЖДЕННЫХ САМКАМИ, БЕРЕМЕННОСТЬ КОТОРЫХ БЫЛА ОСЛОЖНЕНА «ПАССИВНЫМ» ТАБАКОКУРЕНИЕМ

Сергиенко Л. Ю., Селюкова Н. Ю., Геворкян А. Р., Перець О. В.

Резюме. В разных странах мира до 60 % женщин употребляют табачные изделия во время беременности. Однако, еще больший процент (до 80 %) беременных женщин находится под влиянием так называемого «пасивного» курения. Под этим термином подразумевают попадание в организм женщины, которая сама не курит, дыма от сгорания сигарет, выкуриваемых людьми рядом с ней дома или в общественных местах, а также их токсических продуктов, которые выдыхает курильщик, выделяют его одежда, волосы, вещи. Представляется, что именно «пасивное» курение, от которого женщина часто не в состоянии защитить себя, является причиной многих проблем как для самих беременных, так и для их детей. Проблема требует дальнейшего разностороннего исследования. Данная работа посвящена изучению гистофункциональных особенностей органов репродуктивной системы потомков женского пола, рожденных от матерей, которые подлежали влиянию «пасивного» курения в течение вынашивания плодов. Объектом исследования были крысы 6-месячного возраста женского пола популяции Wistar – потомки первого поколения, полученные от контрольных (интактных) самок и самок, которые были подвержены действию составляющих табачного дыма при воспроизведении модели «пасивного» курения. Изучены гистологические изменения органов репродуктивной системы и гормональный статус 6-месячных самок-потомков матерей, в организм которых продукты сгорания сигарет попадали через дыхательные пути. Найдены выразительные дегенеративные изменения в яичниках и матке у подопытных потомков на фоне изменения уровня женских половых гормонов с одновременным повышением тестостерона в плазме крови. Характер изменений в органах репродуктивной системы, и уровня половых гормонов и структуры эстрального цикла свидетельствует о досрочном снижении фертильных возможностей у потомков женского пола, которые во время эмбрионального развития подвергались негативному воздействию продуктов курения, попадающих в организм беременной самки пассивным путем.

Таким образом, «пассивное» курение самок в течение гестационного периода – это фактор с выразительным отрицательным влиянием на репродуктивные возможности их половозрелых потомков женского пола.

Ключевые слова: «пассивное» курение беременных, потомки женского пола, репродуктивная система.

FEMALE REPRODUCTIVE SYSTEM OF RAT'S OFFSPRING, BORN BY FEMALES WITH A PREGNANCY COMPLICATED BY «PASSIVE» TOBACCO SMOKING

Sergienko L. Yu., Selyukova N. Yu., Gevorkyan A. R., Perets O. V.

Abstract. In different parts of the world, till 60 % of women use tobacco during pregnancy. However, an even higher percentage (till 80 %) of pregnant women is exposed to so-called «passive» smoking. This term refers to the inhalation of smoke of the burning cigarettes, as well as cigarette toxic products exhaled by the «active» smoker and his clothes, hair and things, by non-smoking persons at home or in open public spaces. It is considered that the «passive» smoking, when a woman is often unable to protect herself, is the cause of many health risks for both pregnant woman and her child. The given consensus requires further comprehensive research. The present work is devoted to the experimental study of histofunctional features of the reproductive system of female offspring born from mothers, exposed to «passive» smoking during pregnancy. The study was conducted on the 6-month-old female Wistar rats – the first-generation offspring derived from control (intact) rats and from females who were exposed to tobacco smoke in a model of «passive» smoking. The histological changes of the reproductive system organs and the hormonal status of 6-month-old female offspring of mothers who received the products of cigarette combustion through the respiratory tract were studied. Significant degenerative changes in the ovaries and uterus of experimental offspring with a simultaneous decreased levels of female sex hormones and increased level of testosterone in blood plasma were found. The nature of changes in the reproductive system and the levels of sex hormones indicated a premature decrease of fertility in female offspring, that was negatively affected during embryonic development with tobacco products, received by its pregnant mothers passively.

Thus, «passive» smoking of females during the gestation period is a factor with a clear negative impact on the reproductive capabilities of their mature female offspring.

Key words: «passive» smoking of pregnant women, female offspring, reproductive system.

Рецензент – проф. Тарасенко К. В.

Стаття надійшла 05.11.2020 року

DOI 10.29254/2077-4214-2020-4-158-193-199

УДК 615.214.31:616.89–008

*Соколик О. П., *Прозорова Г. О.*

ВПЛИВ ХРОНІЧНОЇ АЛКОГОЛІЗАЦІЇ ЩУРІВ НА ПАРАМЕТРИ ТІОЛ-ДИСУЛЬФІДНОЇ СИСТЕМИ ГОЛОВНОГО МОЗКУ ТА ПОШУК НОВИХ ФАРМАКОТЕРАПЕВТИЧНИХ СХЕМ КОРЕКЦІЇ ДИСБАЛАНСУ

Одеський національний медичний університет (м. Одеса)

*Приватний заклад вищої освіти

«Міжнародний класичний університет ім. Пилипа Орлика» (м. Миколаїв)

sokolikep@gmail.com

Зв'язок публікації з плановими науково-дослідними роботами. Робота є фрагментом НДР МОЗ України за темою «Комплексне фармакологічне вивчення нових біологічно активних сполук природного та синтетичного походження», № державної реєстрації 0115U006648, 2016–2020 рр.

Вступ. Механізми ураження нейрональних клітин при різних захворюваннях головного мозку є важливою проблемою неврології та фармакології для розуміння шляхів фармакологічної корекції порушень, які зараз інтенсивно вивчаються у всьому світі [1]. Актуальність цієї проблеми не зменшується, незважаючи на активність досліджень у цій галузі та певні успіхи, оскільки нейродеструктивні патології центральної нервової системи займають провідне місце в структурі інвалідності та смертності серед населення розвинених країн. Виникає нова хвиля збільшення зловживання алкоголем. Активація вільнорадикальних процесів була виявлена при гострій та хронічній алкогольної інтоксикації [2]. За цих умов незадовільна інактивація сполук вільнорадикальної природи, яка здійснюється антиоксидантною системою, визначає можливість розвитку оксидативного стресу. У пошко-

дженні нейронів мозку на тлі хронічної алкогольної інтоксикації важливу роль відіграє система оксиду азоту (NO). NO – це молекула, яка є дуже токсичною у великих концентраціях і має широкий спектр біорегуляторних ефектів. Різке збільшення вироблення активних форм кисню (АФК) в умовах дефіциту антиоксидантів призводить до розвитку оксидативного стресу, який є основним універсальним механізмом ураження головного мозку. В умовах оксидативного стресу реактивні форми кисню атакують макромолекули клітинної мембрани нейронів, що призводить до їх окисної модифікації та руйнування [3].

Однією з найважливіших складових антиоксидантної системи є антипероксидна система глутатіону, що зумовлено особливостями будови та функціонування її головного компонента – глутатіону. Глутатіон – це низькомолекулярний тіол, який переважає у багатьох рослинних, мікробних та всіх тваринних клітинах, у яких його мольна концентрація вища за концентрацію більшості органічних речовин [4]. Біосинтез і катаболізм глутатіону, який є трипептидом (L-гамма-глутаміл-L-цистеїніл-глїцин, GSH), здійснюється в так званому гамма-глутаміловому