

АНТИБАКТЕРІАЛЬНА СКЛАДОВА КОМПЛЕКСНОГО ХІРУРГІЧНОГО ЛІКУВАННЯ ПІЛОНІДАЛЬНИХ КІСТ КРИЖОВО-КУПРИКОВОЇ ДІЛЯНКИ

¹Національна медична академія післядипломної освіти імені П.Л. Шупика (м. Київ)

²КНП КОР «Київська обласна клінічна лікарня» (м. Київ)

igor.balan73@gmail.com

Зв'язок публікації з плановими науково-дослідними роботами. Робота є фрагментом НДР «Особливості хірургічного лікування рецидивної пілонідальної хвороби крижово-куприкової ділянки», № державної реєстрації 0118U100414.

Вступ. Ефективне лікування пацієнта з пілонідальною кістою крижово-куприкової ділянки складається з декількох чинників. Важливим є бактеріальне середовище пілонідальної кісти та оточуючих її тканин, його необхідно враховувати під час планування та проведення операції. Пік прояву захворювання припадає на вік 18-28 років, хоча наймолодший з пацієнтів, якому нами було проведено хірургічне лікування, мав 14 років. Недоступність власному огляду, латентний перебіг, відсутність ситуації, які сприяли би маніфестації хвороби: травмування ділянки міжсідничної складки при падінні, тривале положення сидячи на твердій поверхні, переохолодження або навпаки перегрівання та інші. Недостатня інформованість стосовно пілонідальної кісти крижово-куприкової ділянки пацієнтів також сприяє латентному існуванню хвороби до моменту запалення аж до виникнення абсцесу.

Найчастішою ситуацією для звернення за медичною допомогою таких пацієнтів з пілонідальною кістою є саме абсцедування кісти – гострий перебіг хвороби, якій значно порушує загальний стан пацієнта, його працездатність та змушує звернутися до лікаря. Згідно власних спостережень, в більшості випадків, перша зустріч хірурга та пацієнта відбувається саме під час виникнення абсцесу пілонідальної кісти. При радикальному хірургічному лікуванні пілонідальної кісти, незалежно від наявності чи відсутності піларних структур в порожнині кісти ми знаходимо в'язкий вміст, який візуально дуже схожий на вміст вогнища запалення при підриваючому фолікуліті та перифолікуліті Гофмана (L 73 за МКХ 10) та акне, захворюваннях що пов'язані з синдромом фолікулярної оклюзії [1]. Аналогічні зміни відбуваються в підшкірній жировій клітковині також у пацієнтів на пілонідальну кісту.

З літературних джерел відомо, що одним з етіологічних бактеріальних чинників виникнення запалення при гнійно-запальних захворюваннях шкіри пов'язаних з синдромом фолікулярної оклюзії є анаеробні бактерії, в т.ч. *Cutibacterium acnes* (*Propionibacterium acnes*) [2,3]. *P. acnes* домінує в мікробіоті пілосебаційних одиниць, складаючи 87% [4]. Існує проблема міграції *Propionibacterium acnes* з фолікулів шкіри до операційної рани при розрізі шкіри під час проведення хірургічного втручання та проблемі впливу антисептиків на *Propionibacterium acnes* під час передопераційної обробки шкіри, які є анаеробами, що розташовані глибоко в дермі [5].

Оскільки шкіра людини виробляє набагато більше шкірного жиру, якій містить тригліцериди, *P. acnes* в великій кількості присутні на шкірі людини, більше ніж інших ссавців [6]. Раніше деякими дослідниками вже були проведені бактеріологічні дослідження гною з пілонідальної кісти [7], але мікробіотична картина суттєво змінюється від абсцедування до ремісії хвороби.

Враховуючи, що результативність хірургічного лікування під час радикальної операції з висічення пілонідальної кісти безпосередньо залежить від імовірності потрапляння вмісту кісти в рану, можливим інфікуванням операційної рани та її нагноєнням при сприятливих умовах, необхідно володіти інформацією про мікроорганізми пілонідальних кіст у пацієнтів різних стадій захворювання та вплив на них антибактеріальних препаратів.

Мета дослідження. Підвищити ефективність комплексного хірургічного лікування пілонідальних кіст крижово-куприкової ділянки використанням похідного імідазолу-метронідазолу.

Об'єкт і методи дослідження. Виконано радикальне хірургічне лікування 112 пацієнтам з пілонідальною кістою крижово-куприкової ділянки: (102 (91,1 %) чоловіків та 10 (8,9 %) жінок). Всім пацієнтам хірургічне лікування було виконано амбулаторно за розробленим нами способом економної середньої резекції [8,9].

Для визначення ефективності застосування антибактеріальних препаратів пацієнти були поділені на дві групи. У основній групі 56 пацієнтам (50 %) була виконана радикальна операція з приводу пілонідальної кісти крижово-куприкової ділянки та в післяопераційному періоді призначено таблетовану форму ципрофлоксацину у дозі 500 мг двічі на добу разом з метронідазолом у дозі 500 мг. Тривалість прийому обох препаратів була 5 діб. Група порівняння складалася з 56 (50 %) пацієнтів, яким після ідентичного першої групи обсягу хірургічного лікування в післяопераційному періоді призначено таблетовану форму ципрофлоксацину у дозі 500 мг двічі на добу, тривалість прийому препарату була 5 діб. Мікробіологічні дослідження вмісту ПК у пацієнтів цієї групи не проводилися.

Ципрофлоксацин відноситься до бактерицидних антибіотиків групи фторхінолонів другого покоління, широкого спектру дії. Метронідазол є похідним імідазолу протимікробним та протипротозойним препаратом який має виражену дію на анаеробні мікроорганізми.

Результати бактеріологічного дослідження вмісту пілонідальних кіст оцінювали за наступними критеріями: аеробні, облигатно-анаеробні, факультативно-анаеробні. Також оцінювали видовий склад

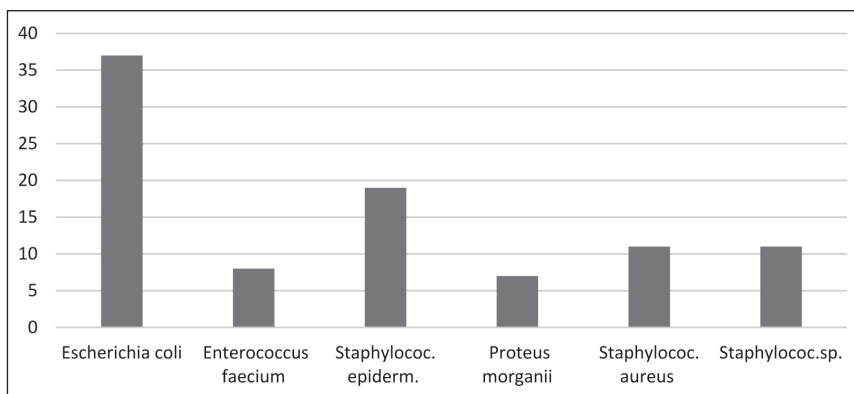


Рисунок 1 – Видовий склад серед виявленої факультативно-анаеробної мікробіоти.

виявлених мікроорганізмів, чутливість до антибактеріальних препаратів.

Клінічний перебіг в післяопераційному періоді оцінювали наявністю ускладнень загоєння: виникнення ділянок запальної інфільтрації навколо рани або нагноєння післяопераційної рани.

Відбір матеріалу для бактеріологічного дослідження виконували безпосередньо в операційній. Після висічення клапотя шкіри з пілонідаальною кісткою, висічені тканини обгортали стерильною серветкою до закінчення операції. Після закінчення операції розсікали стінку пілонідаальної кістки та стерильним лезом відрізали шматок стінки разом з прилеглим до стінки вмістом кістки. Доступ до порожнини кістки виконували з боку підшкірної жирової клітковини, протилежного поверхні шкіри (щоб запобігти можливій контамінації мікрофлори з епідермісу та дерми, та як наслідок, отриманні похибки в ідентифікації мікроорганізмів). Далі шматок тканини занурювали до пробірок з підготованим поживним середовищем. Для виділення анаеробних мікроорганізмів використовували заздалегідь приготоване тіогліколеве середовище з резазурином, яке регенерувало на водяній бані впродовж 45 хвилин при температурі 90°C, потім швидко охолоджували та вносили матеріал на дослідження.

Для зменшення дифузії кисню з повітря після посіву пробірки заливали стерильною вазеліновою олією (товщина шару 1-1,5 см).

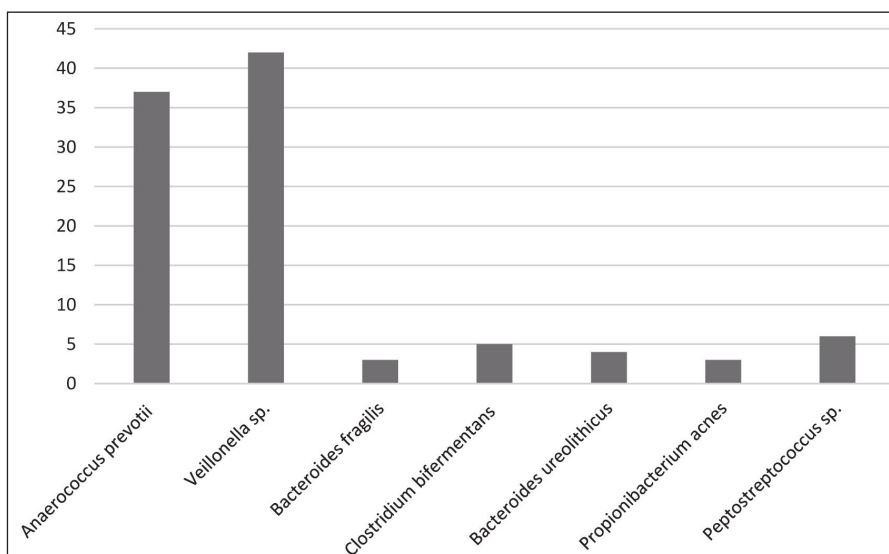


Рисунок 2 – Видовий склад серед виявленої облігатно-анаеробної мікробіоти.

Матеріал транспортували до бактеріологічної лабораторії відповідно до правил забору та транспортування матеріалу [10].

Під час досліджень в бактеріологічній лабораторії використовували стандартизовані сухі поживні середовища промислового виробництва.

Інкубацію проводили при температурі 37°C протягом 48-72-96 годин до появи видимого росту бактерій в пробірках.

Для проведення наступного етапу мікроорганізми, що виростили в пробірках відбирали

піпеткою для подальшого посіву на збагачений 5 % кров'яний агар і розсівали за Голдом, для одержання ізольованих колоній [10].

Одночасно матеріал засівали у цукровий бульйон, з якого при негативному добовому дослідженні кожні 24 години робили пересів на щільні поживні середовища. Ідентифікацію мікроорганізмів проводили на мікробіологічному аналізаторі VITEK 2 compact 5 (Франція).

Умов анаеробіозу досягали в анаеростатах GENbox 7,0 L та GENbox 2,5 L виробництва Biomerieux, Франція, з використанням анаеропакетів GENbox anaer виробництва Biomerieux, Франція. Контроль анаеробіозу проводили тест стрічками Anaer Indikator виробництва Biomerieux, Франція.

Результати дослідження та їх обговорення. Стосовно бактеріологічного дослідження було досліджено бактеріологічну складову вмісту пілонідаальних кіст крижово-куприкової ділянки 56 пацієнтів основної групи.

У всіх пацієнтів при дослідженні було виявлено факультативно-анаеробну мікробіоту (рис. 1) в поєднанні з облігатно-анаеробною (рис. 2).

Під час оцінки перебігу загоєння рани у перші 10 днів післяопераційного періоду, у основній групі зафіксовано нагноєння післяопераційної рани у 1 пацієнта (1,8 %) від загальної кількості у групі 56 пацієнтів. У дослідній групі зафіксовано нагноєння післяопераційної рани в 5 пацієнтів (9 %). Оцінюючи періфокальні зміни тканин післяопераційної рани основної групи зафіксовано наявність запального інфільтрату в 3 пацієнтів (5,36 %), у одного пацієнта з цього числа пізніше зафіксовано нагноєння рани. В дослідній групі спостерігали наявність запального інфільтрату в 10 пацієнтів (17,8 %), в 5 пацієнтів з цієї кількості зафіксовано нагноєння післяопераційної рани.

Наявність анаеробної мікробіоти у вмісті пілонідаальної кістки свідчить про існування вогнища анаеробної інфекції, з якого при сприятливих умовах може почати-

ся загострення хвороби, навіть до формування абсцесу пілонідальної кісти. Згідно отриманих даних, щодо чутливості виявлених штамів, які відображені в гістограмі (рис. 3), найбільш активними препаратами виявилася група карбапенемів (іміпенем, меропенем), ванкомицин (глікопептиди). Також зафіксована висока чутливість до цiproфлосацину та метронідазолу, що підтвердилося у клінічній ситуації. Враховуючи синергічну антибактеріальну дію, яка набувається під час одночасного призначення метронідазолу та антибіотиків широкого спектру, ця комбінація є раціональною. В більшості бактеріологічних лабораторій України відсутня можливість проведення бактеріологічних досліджень на наявність облигатно-анаеробних мікроорганізмів, тому при необхідності призначення антибактеріальних препаратів (АБП) лікар емпірично робить призначення.

Висновки. Дослідження видового складу мікробіоти вмісту пілонідальних кіст крижово-куприкової ділянки показало наявність анаеробних бактерій у всіх пацієнтів основної групи, що необхідно врахувати під час призначення антибактеріальної терапії в післяопераційному періоді, що досягається призначенням крім антибіотиків широкого спектру дії похід-

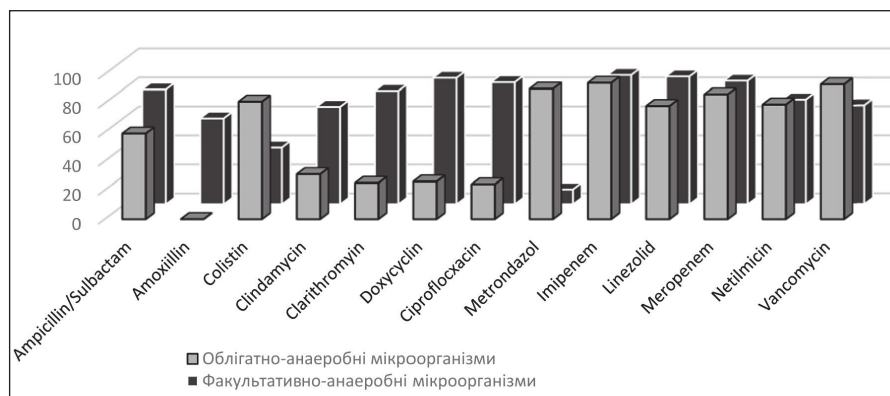


Рисунок 3 – Розподіл чутливості виділених штамів до антибактеріальних препаратів.

ного імідазолу-метронідазолу, який має специфічну дію на анаеробну мікрофлору. Використання в комплексному хірургічному лікуванні цієї комбінації препаратів сприяє покращенню результатів хірургічного лікування, а саме: зменшення частоти нагноєння післяопераційної рани в основній групі до 1,8 % проти 9 % в групі порівняння, зменшення частоти виникнення запального інфільтрату до 5,4 %, проти 17,8 % у групі порівняння.

Перспективи подальших досліджень. Перспективним є дослідження стосовно видового складу мікробіоти пілонідальних кіст в залежності від клінічного перебігу захворювання (наявність чи відсутність нориць та інше) а також складу мікробіоти шкіри міжсідничної складки та термінів її контамінації.

Література

- Mil'dzikhova DR, Sakaniya LR, Korsunskaya IM. Inversnye akne: abscediruyushchij i podryvayushchij follikulit i perifollikulit Goffmana. *Klinicheskaya dermatologiya i venerologiya*. 2018;17(4):110-3. [in Russian].
- Sewon K, Masayuki A, Bruckner A, Enk A, Margolis D, Amy J, et al. *Fitzpatrick's Dermatology*. Ninth Edition; 2019. p. 1483-4.
- Scholz CF, Kilian M. The natural history of cutaneous propionibacteria, and reclassification of selected species within the genus *Propionibacterium* to the proposed novel genera *Acidipropionibacterium* gen. nov., *Cutibacterium* gen. nov and *Pseudopropionibacterium* gen nov. *Int J Syst Evol Microbiol*. 2016;66:4422-32.
- Sorel Fitz-Gibbon, Shuta Tomida. *Propionibacterium* acnes Strain Populations in the Human Skin Microbiome Associated with Acne. *Journal of investigative dermatology*. 2013;133(9):2152-60. DOI: <https://doi.org/10.1038/jid.2013.21>
- MacNiven I, Hsu J, Neradilek M, Matsen F. Preoperative Skin-Surface Cultures Can Help to Predict the Presence of *Propionibacterium* in Shoulder Arthroplasty Wounds. *JBJS Open Access*. 2018 March 29;3(1). DOI: 10.2106/JBJS.OA.17.00052
- Webster GF, Ruggieri MR, McGinley KJ. Correlation of *Propionibacterium* acnes populations with the presence of triglycerides on nonhuman skin. *Appl. Environ. Microbiol*. 1981;41:1269-70.
- Brook I. Microbiology of infected pilonidal sinuses. *Journal of Clinical Pathology*. 1989 Nov;42(11):1140-2. DOI: 10.1136/jcp.42.11.1140
- Feleshynskiy YaP, Balan IG. Optyimizaciya chirurgichnogo likuvannya pilonidalnykh kist kryzhovo-kuprykovoyi dilyanky. *Chirurgiya Ukrainy*. 2019;4. DOI: <https://doi.org/10.30978/SU2019-4-33> [in Ukrainian].
- Feleshynskiy YaP, Balan IH, vynakhidnyky. Sposib radykalnoho khirurhichnoho likuvannya pilonidalnoi kisty kryzhovo-kuprykovoyi dilyanky. *Patent Ukrainy №139579 2020, № 1*. [in Ukrainian].
- Zubkov NM. Sbor, transportirovka biologicheskogo materiala i traktovka rezul'tatov mikrobiologicheskikh issledovanij. *Klinich. mikrobiologiya i antimikrobnaya khimioterapiya*. 2004;2:143. [in Russian].

АНТИБАКТЕРІАЛЬНА СКЛАДОВА КОМПЛЕКСНОГО ХІРУРГІЧНОГО ЛІКУВАННЯ ПІЛОНІДАЛЬНИХ КІСТ КРИЖОВО-КУПРИКОВОЇ ДІЛЯНКИ

Фелештинський Я. П., Балан І. Г., Поточилова В. В.

Резюме. *Мета роботи.* Підвищити ефективність комплексного хірургічного лікування пацієнтів з пілонідальними кістами крижово-куприкової ділянки використанням похідного імідазолу-метронідазолу. *Методологія роботи.* Виконано радикальне хірургічне лікування 112 пацієнтам з пілонідальною кістою крижово-куприкової ділянки: (102 (91,1 %) чоловіків та 10 (8,9 %) жінок). У основній групі 56 пацієнтам (50 %) була виконана радикальна операція з приводу пілонідальної кісти крижово-куприкової ділянки та в післяопераційному періоді призначено цiproфлосацину у дозі 500 мг двічі на добу разом з метронідазолом у дозі 500 мг. Тривалість прийому обох препаратів була 5 днів. Група порівняння складалася з 56 (50 %) пацієнтів, яким після ідентичного першій групі обсягу хірургічного лікування в післяопераційному періоді призначено цiproфлосацин у дозі 500 мг двічі на добу. Мікробіологічні дослідження вмісту ПК у пацієнтів основної групи проводилися на наявність аеробної та анаеробної мікробіоти.

Результати роботи. У всіх пацієнтів при дослідженні було виявлено облигатно-анаеробну мікробіоту в поєднанні з факультативно-анаеробною. У основній групі зафіксовано нагноєння післяопераційної рани у 1 пацієнта (1,8 %) проти 5 пацієнтів (9 %) у групі порівняння. Наявність запального інфільтрату в 3 пацієнтів (5,36 %) основної групи проти 10 пацієнтів (17,8 %) групи порівняння. *Сфера застосування результатів.* Призначення

ефективної антибактеріальної терапії в складі комплексного хірургічного лікування пацієнтів з пілонідальними кістами крижово-копчикової ділянки.

Висновки. Наявність виявлених анаеробних бактерій у всіх пацієнтів основної групи необхідно враховувати під час призначення антибактеріальної терапії в післяопераційному періоді, що досягається призначенням крім антибіотиків широкого спектру дії метронідазолу, препарату який має специфічну дію на анаеробну мікрофлору.

Ключові слова: пілонідальна кіста, копчиковий хід, анаеробна мікробіота, метронідазол.

АНТИБАКТЕРИАЛЬНАЯ СОСТАВЛЯЮЩАЯ КОМПЛЕКСНОГО ХИРУРГИЧЕСКОГО ЛЕЧЕНИЯ ПИЛОНИДАЛЬНЫХ КИСТ КРЕСТЦОВО-КОПЧИКОВОЙ ОБЛАСТИ

Фелештинский Я. П., Балан И. Г., Поточилова В. В.

Резюме. Цель работы. Повысить эффективность комплексного хирургического лечения пациентов с пилонидальными кистами крестцово-копчиковой области использованием производного имидазола-метронидазола. *Методология работы.* Выполнено радикальное хирургическое лечение 112 пациентов с пилонидальной кистой крестцово-копчиковой области: 102 (91,1 %) мужчин и 10 (8,9 %) женщин). В основной группе 56 пациентам (50 %) была выполнена радикальная операция по поводу пилонидальной кисты крестцово-копчиковой области и в послеоперационном периоде назначен ципрофлоксацин в дозе 500 мг дважды в сутки вместе с метронидазолом в дозе 500 мг. Продолжительность приема обоих препаратов была 5 суток. Группа сравнения состояла из 56 (50 %) пациентов, которым после идентичного первой группе объема хирургического лечения в послеоперационном периоде назначен ципрофлоксацин в дозе 500 мг дважды в сутки. Микробиологические исследования содержания ПК у пациентов основной группы проводились на наличие аэробных и анаэробных микроорганизмов.

Результаты работы. У всех пациентов при исследовании было обнаружено облигатно-анаэробную микробиоту в сочетании с факультативно анаэробной. В основной группе зафиксировано нагноение послеоперационной раны у 1 пациента (1,8 %) против 5 пациентов (9 %) в группе сравнения. Наличие воспалительного инфильтрата у 3 пациентов (5,36 %) основной группы против 10 пациентов (17,8 %) группы сравнения. *Сфера применения результатов.* Назначение эффективной антибактериальной терапии в составе комплексного хирургического лечения пациентов с пилонидальными кистами крестцово-копчиковой области.

Выводы. Наличие выявленных анаэробных бактерий у всех пациентов основной группы необходимо учитывать при назначении антибактериальной терапии в послеоперационном периоде, достигается назначением кроме антибиотиков широкого спектра действия метронидазола, препарата который имеет специфическое действие на анаэробную микрофлору.

Ключевые слова: пилонидальная киста, эпителиально-копчиковый ход, анаэробная микробиота, метронидазол.

ANTIBACTERIAL COMPONENT IN THE COMPREHENSIVE SURGICAL TREATMENT FOR SACROCOCCYGEAL PILONIDAL CYSTS

Feleshtynskiy Ya. P., Balan I. H., Potochylova V. V.

Abstract. Effective treatment of patients with sacrococcygeal pilonidal cysts includes several factors, one of which is bacterial environment of pilonidal cyst and surrounding tissues, which should be taken into account when planning and performing surgical treatment. The effectiveness of surgical treatment in case of radical surgery for pilonidal cyst excision depends on the probability of spreading the cyst content to the wound, its possible suppuration under favorable conditions.

The data on pilonidal cysts microflora and antibacterial drugs effect make it possible to control the probability of postoperative wound suppuration. *The study is aimed* at the increase in efficiency of comprehensive surgical treatment for sacrococcygeal pilonidal cysts provided by metronidazole, which is imidazole derivative.

A radical surgical treatment was performed in 112 patients with sacrococcygeal pilonidal cyst: (102 (91.1 %) men and 10 (8.9 %) women). To assess the effectiveness of antibacterial drugs application, the patients were distributed into two groups. In the main group, 56 patients (50 %) underwent radical surgery for sacrococcygeal pilonidal cyst, followed by administration of ciprofloxacin tablets in the postoperative period, at a dose of 500 mg twice a day, along with metronidazole at a dose of 500 mg. The duration of taking both drugs was 5 days. The comparison group included 56 (50 %) patients who underwent identical volume of surgical treatment, followed by administration of ciprofloxacin in tablets at a dose of 500 mg twice a day in the postoperative period; the duration of taking the drug was 5 days. Microbiological studies of pilonidal cysts content in patients of this group were not carried out.

The presence of obligate anaerobic microbiota in combination with facultative anaerobic one was observed in all patients. When assessing the course of wound healing in the main group during the first 10 days of the postoperative period, suppuration of postoperative wound was detected in 1 patient (1.8 %) of the total number of 56 patients. In the comparison group, postoperative wound suppuration was observed in 5 patients (9 %), the presence of inflammatory infiltrate – in 3 patients (5.36 %) compared to 10 patients (17.8 %) in the comparison group. The most active drugs were carbapenems (imipenem, meropenem), vancomycin (glycopeptides).

The study determined a high sensitivity to ciprofloxacin and metronidazole in patients. Given the synergistic antibacterial effect, provided by the simultaneous administration of metronidazole, which has a specific effect on anaerobic microflora and broad-spectrum antibiotics, this combination is rational. Involvement of this drug combination in the comprehensive surgical treatment provides better surgical treatment results, namely: a decrease in the frequency of both postoperative wound suppuration and occurrence of inflammatory infiltrate.

Key words: pilonidal cyst, coccygeal passage, anaerobic microbiota, metronidazole.

Рецензент – проф. Дудченко М. О.

Статья надійшла 12.11.2020 року